



## RESTORASI KARIES GIGI PADA ANAK USIA 6 TAHUN 6 BULAN SEBAGAI PERSIAPAN PALATOPLASTY : LAPORAN KASUS

### DENTAL CARIES RESTORATION IN A 6-YEAR-OLD CHILD TO PREPARE FOR PALATOPLASTY: A CASE REPORT

Nendika Dyah Ayu Murika Sari<sup>\*1</sup>, Al. Supartinah Santoso<sup>2</sup>

<sup>1</sup>Fakultas Kedokteran, Universitas Muhammadiyah Surakarta, Jawa Tengah, Indonesia

<sup>2</sup>Departemen Kedokteran Gigi Anak, Fakultas Kedokteran Gigi, Universitas Gadjah Mada,  
Yogyakarta, Indonesia

\*Email Korespondensi: nendika.dyahayu@ums.ac.id

#### ABSTRAK

**Latar belakang:** *Palatoschisis* merupakan suatu kondisi defek lahir yang ditandai terbentuknya pembukaan atau belahan tidak wajar pada palatum. Anak dengan *palatoschisis* sering mengalami kecacatan pada *alveolar ridge* yang berakibat pada pertumbuhan dan perkembangan gigi dan meningkatnya kejadian karies. Gigi yang mengalami karies dengan kedalaman email atau dentin harus dilakukan restorasi sebagai persiapan operasi *palatoschisis*.

**Tujuan:** untuk melaporkan perawatan restorasi karies gigi pada anak usia 6 tahun 6 bulan sebagai persiapan *palatoplasty*.

**Kasus:** Anak laki – laki berusia 6 tahun 6 bulan dirujuk dari bagian bedah mulut untuk dilakukan perawatan tambal gigi sebelum dilakukan pembedahan pada celah langit – langit. Pernah dilakukan perawatan penutupan celah bibir dan celah langit – langit. Penutupan celah langit – langit sudah dilakukan sebanyak 8 kali namun selalu kembali terbuka celahnya. Operasi celah bibir dan celah langit – langit sudah dilakukan sejak anak berusia sekitar 6 bulan. Hasil pemeriksaan intra oral didapatkan nilai def-t indeks adalah 17.

**Tatalaksana:** Perawatan yang dilakukan adalah melakukan restorasi pada gigi yang terdiagnosis karies dentin. Pada rahang atas isolasi harus lebih adekuat agar tidak ada material yang masuk ke dalam celah. Penggunaan kaca mulut disarankan dengan yang tidak berembun atau agak dimiringkan agar tidak terkena udara dari celah. Gigi yang radiks dan luksasi akan dikembalikan ke dokter gigi bedah mulut untuk dilakukan perawatan ekstraksi. **Kesimpulan:** Perawatan gigi pada anak dengan *palatoschisis* penting dilakukan terutama untuk persiapan operasi. Restorasi pada gigi pada rahang atas harus dengan isolasi yang adekuat dan menggunakan kaca mulut yang tidak berembun atau dapat dimiringkan untuk menghindari terkena udara dari celah.

**Kata kunci:** *palatoschisis*, restorasi, persiapan operasi

#### ABSTRACTS

**Background:** *Palatoschisis* is a congenital anomaly characterized by the development of an anomalous opening or division in the palate. Children with *palatoschisis* commonly have abnormalities in the alveolar ridge, leading to impaired tooth growth and development and an increased risk of developing dental caries. Teeth with severe decay in the enamel or dentin need to be restored before having *palatoschisis* surgery. The purpose of this study was to report on restoration treatment for dental caries in children aged 6 years and 6 months to prepare for *palatoplasty*.

**Case report:** The oral surgery department referred a child aged 6 years and 6 months for dental restoration treatment prior to cleft palate surgery. Treatment for cleft lip and palate closure has been completed. The ceiling gap had been closed eight times, yet it always reopened. Cleft lip and cleft palate surgeries have been performed since the baby was about 6 months old. The findings of the intraoral examination found that the def-t was 17. The treatment is to restore teeth that have been diagnosed with dentin caries. In the maxilla, isolation must be improved so that no material enters the cleft. It is recommended by experts to use a mouth mirror that does not fog up and is slightly slanted so that it is not exposed to air from the gaps. Radix and luxated teeth will be returned to the oral surgeon for extraction.

**Conclusion:** Dental treatment for children with *palatoschisis* is critical, particularly in preparation for surgery. Restoration of maxillary teeth requires proper isolation, as well as the use of a mouth mirror that does not fog up or may be slanted to avoid exposure to air from the clefts.

**Key words:** *palatoschisis*, restoration, preparation for surgery



## PENDAHULUAN

*Palatoschisis* merupakan suatu kondisi defek lahir yang ditandai terbentuknya pembukaan atau belahan tidak wajar pada palatum. Angka kejadian *palatoschisis* adalah 1 dari 500 hingga 1000 kelahiran.<sup>[1]</sup> Berdasarkan hasil Riset Kesehatan Dasar 2018, celah pada palatum yang disertai celah bibir atau tidak di Indonesia sebanyak 0,12%.<sup>[2]</sup> Berdasarkan penelitian Sjamsudin dan Maifara (2017), prevalensi *palatoschisis* adalah 25,05% dari total penderita.

Etiologi dari *palatoschisis* masih belum diketahui dengan pasti, namun beberapa studi menunjukkan adanya keterlibatan faktor genetik dan faktor lingkungan. Faktor lingkungan yang dapat mempengaruhi terjadinya *palatoschisis* adalah adanya paparan alkohol dan obat – obatan seperti retinoid, kortikosteroid, fenitoin dan asam valproat. Faktor lain yang dapat meningkatkan risiko terjadinya *palatoschisis* adalah merokok selama masa kehamilan, kurangnya suplemen kehamilan seperti asam folat dan terpaparnya bahan kimia.<sup>[3],[4]</sup>

Anak dengan *palatoschisis* sering mengalami kecacatan pada *alveolar ridge*. Defek yang terjadi pada *alveolar* akan mengganggu pertumbuhan dan perkembangan gigi. Berbagai permasalahan gigi yang terjadi antara lain kelainan posisi gigi, keterlambatan pembentukan dan erupsi gigi permanen. Insidensi kehilangan gigi kongenital sering terjadi. Gigi desidui dan gigi permanen yang berdekatan dengan celah *alveolar* sering tidak ditemukan dalam foto rontgen. Prevalensi hipodontia juga meningkat sejalan dengan tingkat keparahan celah. Permasalahan lain yang sering ditemui adalah hipoplasia enamel, microdontia atau macrodontia dan gigi fusi. Kejadian karies juga meningkat pada *palatoschisis* yang belum dikoreksi.<sup>[5],[6]</sup>

Anak yang menjalani pembedahan harus memiliki kondisi mulut yang sangat baik, menghilangkan sumber infeksi yang dapat mengganggu pembedahan. Gigi yang sisa akar atau luksasi dapat dilakukan

pencabutan. Gigi yang mengalami karies dengan kedalaman email atau dentin harus dilakukan restorasi.<sup>[7]</sup> Tujuan dari laporan kasus ini adalah untuk melaporkan perawatan restorasi karies gigi pada anak usia 6 tahun 6 bulan sebagai persiapan palatoplasty.

## LAPORAN KASUS

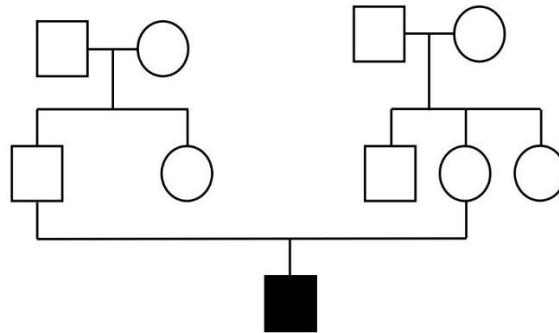
Anak laki – laki berusia 6 tahun 6 bulan dirujuk dari bagian bedah mulut RSUP Dr. Sardjito untuk dilakukan perawatan tambal gigi sebelum dilakukan pembedahan pada celah langit – langit. Hasil anamnesis diketahui gigi berlubang pada suluruh gigi, tidak ada rasa sakit tajam atau sakit tiba – tiba. Gigi sudah pernah ditambal tetapi ada yang lepas. Pernah dilakukan perawatan penutupan celah bibir dan celah langit – langit. Penutupan celah langit – langit sudah dilakukan sebanyak 8 kali namun selalu kembali terbuka celahnya. Operasi celah bibir dan celah langit – langit sudah dilakukan sejak anak berusia sekitar 6 bulan. Perawatan dilakukan di dokter bedah plastik di 2 rumah sakit yang berbeda. Pasien memakai obturator hanya sampai usia 2 tahun, setelah itu tidak pernah memakai lagi hingga saat ini.

Awal kehamilan ibu tidak mengetahui kalau sedang hamil. Di awal kehamilan sering minum obat pusing, obat mual dan obat demam yang beli di warung. Ketahuan hamil saat ibu periksa ke rumah sakit karena demam tinggi dan di rawat di rumah sakit. Usia kehamilan saat itu adalah memasuki 9 minggu. Selama hamil mengkonsumsi vitamin dari bidan, namun karena mual – mual vitamin jarang diminum. Anak lahir di usia kehamilan 37 minggu dengan berat badan lahir 2.600 gram, panjang badan 40 cm. Lahir di bidan secara spontan, dan kemudian di rujuk ke rumah sakit.

Anak sakit kuning dan di rawat di rumah sakit selama 5 hari. Tinggal di perumahan bersama orang tua, tempat tinggal tidak berdekatan dengan pabrik. Keluarga tidak ada yang memiliki kondisi serupa seperti pada pedigree (Gambar 1).

Kebiasaan menggosok gigi saat mandi, namun sering mengalami kesulitan dalam menyikat gigi bagian atas. Beberapa kali sudah pernah ke dokter gigi untuk

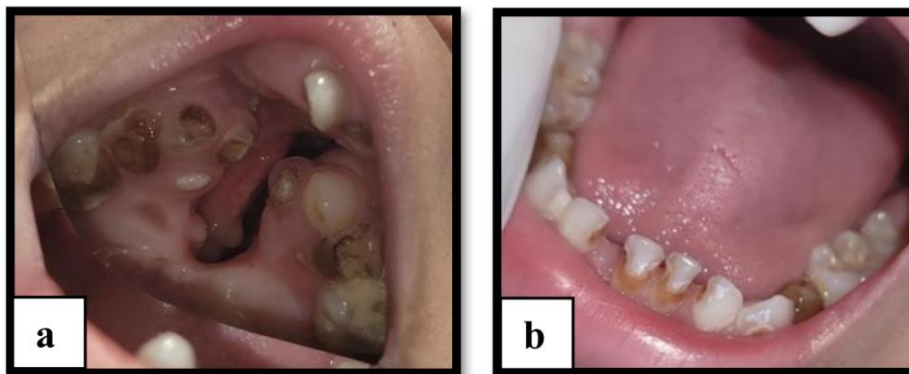
menambalkan gigi tetapi tidak berhasil menambal karena tidak berani dengan kondisi langit – langit anak.



Gambar 1. Pedigree pada pasien *palatoschisis*

Hasil pemeriksaan intra oral (Gambar 2) diketahui pada maxilla tampak *palatoschisis*, terdapat karies kedalaman dentin pada gigi 55, 54, 53, 64, 75, 74, 73, 72, 82, 84, 85, terdapat restorasi sewarna gigi pada 65, terdapat sisa akar pada gigi 52, 61, 62, terdapat luksasi gigi 71 dan 81 serta terdapat erupsi sebagian pada gigi 11, 36 dan 46. Hasil pemeriksaan rontgen panoramik (Gambar 3) tampak benih gigi lengkap, pada maksila area gigi anterior tampak posisi yang tidak sesuai dan tampak

resopsi akar fisiologis pada gigi 71 dan 81. Berdasarkan hasil perawatan tersebut didapatkan diagnosis karies dentin pada gigi 55, 54, 53, 64, 75, 74, 73, 72, 82, 84, 85, resopsi fisiologis gigi 71, 81, serta radiks pada gigi 52, 61, 62 pada pasien *palatoschisis*. Perawatan yang dilakukan adalah melakukan restorasi pada gigi yang terdiagnosis karies dentin. Untuk gigi yang radiks dan luksasi akan dikembalikan ke dokter gigi bedah mulut untuk dilakukan perawatan ekstraksi.



Gambar 2. Hasil pemeriksaan intra oral sebelum perawatan pada pasien *palatoschisis*

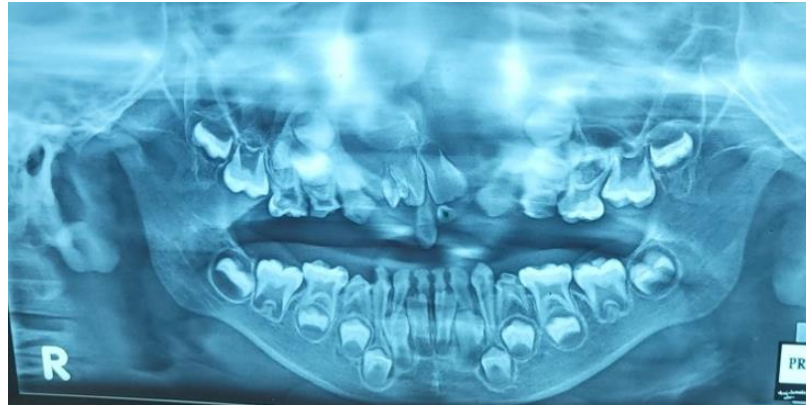
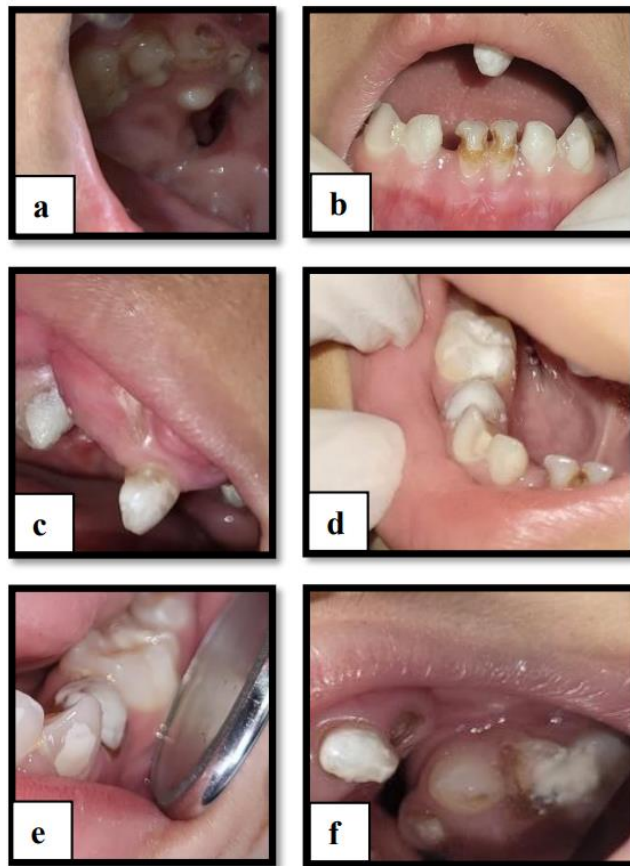


Figure 3. Gambaran foto rontgen panoramik pada pasien *palatoschisis*

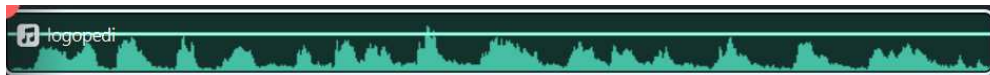
Kunjungan pertama prosedur yang dilakukan adalah restorasi dengan Glass Ionomer Cement (GIC) pada gigi 55 dan 54 (Gambar 4a). Restorasi gigi pada rahang atas memiliki perbedaan prosedur dengan restorasi pada pasien tanpa *palatoschisis*. Isolasi harus lebih adekuat agar tidak ada material yang masuk ke dalam celah. Penggunaan kaca mulut disarankan dengan yang tidak berembun atau agak dimiringkan agar tidak terkena udara dari celah.

Kunjungan kedua prosedur yang dilakukan adalah restorasi dengan GIC pada gigi 72, 73, 82 (Gambar 4b,c).

Restorasi gigi pada rahang bawah tidak memiliki perbedaan prosedur dengan restorasi pada pasien tanpa *palatoschisis*. Isolasi dilakukan dengan *cotton roll* pada labial dan lingual. Kunjungan ketiga prosedur yang dilakukan adalah restorasi dengan GIC pada gigi 53, 84, 85 (Gambar 4d,e). Pada pasien juga dilakukan penilaian fungsi bicara. Pasien diinstruksikan untuk mengucapkan kalimat “AKU SUKA SUSU”. Dari hasil rekaman suara (Gambar 5), suara pasien sengau dan pengucapan pada semua konsonan tidak jelas.



Gambar 4. Hasil perawatan dengan restorasi GIC pada pasien *palatoschisis*



Gambar 5. Hasil rekaman suara pada pasien *palatoschisis*

Evaluasi perawatan pada kunjungan keempat didapatkan gigi dengan karies dentin telah dilakukan restorasi. Hasil restorasi tidak ada traumatik oklusi. Pasien akan dikembalikan ke dokter gigi bedah mulut untuk dilanjutkan perawatan ekstraksi pada gigi yang tidak dapat dipertahankan.

## DISKUSI

Restorasi karies pada anak dengan *palatoschisis* memerlukan perhatian khusus terutama pada rahang atas. Adanya celah pada palatum membuat dokter gigi harus mempertimbangkan isolasi yang adekuat agar tidak ada material yang masuk ke dalam celah. Apabila memungkinkan, isolasi selama restorasi dapat menggunakan rubber dam. Rubber dam dapat mengisolasi aliran air konstan dari handpiece

berkecepatan tinggi, karies atau sisa bahan restoratif, menghindari penetrasi di jalan napa.<sup>[8],[9]</sup> Pada kasus ini, restorasi tidak menggunakan rubber dam dikarenakan anak tidak merasa nyaman dan menjadi tidak kooperatif.

Alternatif yang dapat untuk restorasi dalam kondisi ini adalah bekerja sama dengan asisten untuk isolasi dengan *cotton roll* dan *suction* yang adekuat selama proses restorasi. *Suction* dan *cotton roll* pada saat preparasi diletakkan berdekatan dengan gigi yang sedang di preparasi untuk menghindari masuknya aliran air dari handpiece. Selain isolasi, tantangan yang dihadapi melakukan restorasi karies gigi rahang atas pada pasien *palatoschisis* adalah kaca mulut yang selalu berembun sehingga sulit untuk dapat melihat gigi. Penggunaan kaca mulut sangat disarankan dengan kaca mulut yang tidak berembun,



tetapi apabila tidak ada dapat mengatur posisi kaca mulut agak miring sehingga dapat sedikit mengurangi terkena udara dari celah.

Perawatan rongga mulut sangat penting dilakukan pada pasien *palatoschisis* untuk persiapan operasi. Selain restorasi, gigi yang sudah tidak dapat dipertahankan dapat dilakukan ekstraksi. Pada kasus ini, ekstraksi akan dikembalikan pada dokter gigi bedah mulut. Ekstraksi gigi pada pasien *palatoschisis* tidak jauh berbeda dengan pasien tanpa *palatoschisis*. Perbedaan terdapat pada anestesi di area celah. Pada regio ini, maksila dibagi dalam segmen yang berbeda oleh defek tulang, dengan persyarafan individual.<sup>[5]</sup> Pada kasus ini pasien sebelumnya telah dilakukan operasi perbaikan bibir dan palatum.

Operasi perbaikan bibir biasanya menyebabkan fibrosis bekas luka sekunder di daerah tersebut, membuat mukosa lebih tahan dan akibatnya tusukan menjadi lebih menyakitkan. Tusukan awal dengan anestesi infiltrasi harus sejajar dengan sumbu panjang gigi. Karena cacat tulang yang memisahkan persyarafan dari dua segmen celah, daerah yang berdekatan juga harus dianestesi untuk menghindari rasa sakit atau ketidaknyamanan selama perawatan. Anestesi daerah palatal selalu disarankan untuk dilakukan.<sup>[7]</sup>

Operasi palatum pada kasus ini telah dilakukan berulang kali sejak anak berusia kurang lebih 6 bulan, namun selalu membelah kembali. Kondisi ini mungkin dapat disebabkan oleh beberapa faktor seperti nutrisi. Malnutrisi mempengaruhi penyembuhan bedah. Malnutrisi pra operasi berkorelasi dengan tingkat komplikasi pasca operasi dan penyembuhan luka yang lama. Anak dengan berat badan kurang memiliki prevalensi 31% mengalami fistula pasca operasi.<sup>[10]</sup> Pada kasus ini, saat ini anak memiliki berat badan yang kurang atau masuk ke dalam kategori sangat kurus.

Peningkatan risiko kegagalan ditemukan pada pasien yang menjalani operasi

sekunder. Faktor penyebab diperkirakan berhubungan dengan penurunan kemampuan fibrosis jaringan lokal, perubahan vaskularisasi dan faktor intrinsik penyembuhan luka yang kurang baik dari pasien.<sup>[10]</sup> Penyembuhan luka yang kurang baik dapat menyebabkan terjadinya *dehiscence* luka. Lapisan permukaan luka operasi terpisah atau seluruh luka terbuka. Pembukaan kembali ini biasanya terjadi antara 7 dan 10 hari pasca operasi.<sup>[11]</sup>

*Dehiscence* luka paling sering disebabkan karena adanya infeksi pada luka, tekanan pada jahitan, jahitan terlalu kencang, cedera pada area luka dan trauma pada luka setelah operasi dan adanya defisiensi vitamin C. Faktor – faktor yang dapat meningkatkan kemungkinan berkembangnya *dehiscence* luka adalah bertambahnya usia dan gizi yang buruk. Kemungkinan risiko *dehiscence* luka adalah suplai darah yang buruk ke area luka, inflamasi, penggunaan obat – obatan yang dapat menghambat penyembuhan luka dan tidak patuh terhadap instruksi post operasi.<sup>[11]</sup>

Instruksi post operasi salah satunya adalah menjaga kebersihan rongga mulut. Benang jahitan cenderung menumpuk sisa susu, sisa makanan dan plak. Orang tua disarankan untuk memberikan anak banyak air putih terutama setelah minum susu dan makan agar menjaga benang jahitan tetap bersih. Untuk pasien yang sudah besar disarankan untuk tidak berkumur dan tidak meludah dengan kuat selama 24 jam pertama dan menggunakan obat kumur yang dikumurkan secara pelan – pelan untuk membersihkan rongga mulut dan mencegah akumulasi benang jahitan.<sup>[12]</sup>

*Palatoschisis* pada pasien masih belum terkoreksi sampai usia 6 tahun 6 bulan. Kondisi ini dapat mempengaruhi fungsi bicara. Anak dengan *palatoschisis* biasanya berupa suara dengung (*hypernasal*, sengau, bindeng). Pengucapan beberapa konsonan juga tidak normal seperti /h/, /k/, /g/, /kh/, /ch/, /y/, dan /ny/.<sup>[13]</sup> Selain itu dapat juga ditemukan pengucapan yang tidak jelas pada konsonan /s/, /z/, /d/, /p/ dan /b/.<sup>[6],[14]</sup>



Pada kasus ini, bicara pasien sengau dan hampir semua konsonan diucapkan dengan tidak jelas.

Gangguan bicara yang terlambat untuk diterapi dapat menyebabkan gangguan psikologis anak. Anak akan sulit berkomunikasi dengan teman sebayanya dan akan merasa malu, cemas, depresi serta kurangnya percaya diri. Pada beberapa kasus juga ditemukan tindakan bullying pada anak dengan kondisi ini. Permasalahan psikologis tersebut dapat mengganggu interaksi sosial, kemampuan belajar, mental, tingkah laku dan kualitas hidup penderita.<sup>[15],[16]</sup>

## KESIMPULAN

Perawatan gigi pada anak dengan *palatoschisis* penting dilakukan terutama untuk persiapan operasi. Restorasi pada gigi yang mengalami karies dapat dilakukan dengan hati – hati terutama pada gigi rahang atas. Isolasi penting untuk dilakukan agar tidak ada material yang masuk ke jalan nafas.

## DAFTAR PUSTAKA

- [1] Sjamsudin E, Maifara D. Epidemiology and characteristics of cleft lip and palate and the influence of consanguinity and socioeconomic in West Java, Indonesia: a five-year retrospective study. *Int J Oral Maxillofac Surg.* 2017;46(1).
- [2] Kemenkes RI. Laporan Riskesdas 2018 Kementrian Kesehatan Republik Indonesia [Internet]. Vol. 53, Laporan Nasional Riskesdas 2018. 2018. p. 154–65. Available from: <http://www.yankes.kemkes.go.id/assets/downloads/PMK No. 57 Tahun 2013 tentang PTRM.pdf>
- [3] Elfiah U, Kushariyadi, Wahyudi S. Analisis Kejadian Sumbing Bibir dan Langit: Studi Deskriptif Berdasarkan Tinjauan Geografis. *J Rekonstruksi dan Estet.* 2021;6(1):34.
- [4] Gita Azkiyal, Budi Yulhasfi Febrianto FE. Karakteristik Labiopalatoskisis Pada Program Smile Train di RSUD 'Aisyiyah Padang Tahun 2018-2020. *Baiturrahmah Med J.* 2021;1(2):46–55.
- [5] Shweta Chaudhary. Cleft Lip and Palate - A Review Article. *Int J Res Rev.* 2022;9(7).
- [6] Kati FA. Cleft lip and palate. *WORLD J Pharm Med Res.* 2018;4(7).
- [7] Nirmala S, Saikrishna D. Dental concerns of children with cleft lip and palate- a review. *J Pediatr Neonatal Care.* 2018;8(4):172–8.
- [8] Paradowska-stolarz A, Mikulewicz M. Current Concepts and Challenges in the Treatment of Cleft Lip and Palate Patients — A Comprehensive Review. *J Pers Med.* 2022;12(2089):1–11.
- [9] Ali R, Nixon PJ, Chan MFW. Restorative Management of the Cleft Patient: CLP Series Part 10. *Restorative Dent.* 2014;(April):42–7.
- [10] Escher PJ, Zavala H, Lee D, Roby BB, Chinnadurai S. Malnutrition as a Risk Factor in Cleft Lip and Palate Surgery. *Laryngoscope.* 2021;131(6):E2060–5.
- [11] Augsornwan D, Surakunprapha P, Pattangtanang P, Pongpatip S, Jenwitheesuk K, Chowchuen B. Comparison of wound dehiscence and parent's satisfaction between spoon/syringe feeding and breast/bottle feeding in patients with cleft lip repair. *J Med Assoc Thai.* 2013;96 Suppl 4(6):61–70.
- [12] Raghavan U, Vijayadev V, Rao D, Ullas G. Postoperative Management of Cleft Lip and Palate Surgery. *Facial Plast Surg.* 2018;34(6):605–11.
- [13] Fawzy A. Secondary Problems in Cleft Lip and / or Palate Patients (



- article in Indonesian ) Masalah sekunder pada pasien sumbing bibir dan / atau celah langit-langit mulut. 2022;(September).
- [14] Bhat N, Thakur K, Bhardwaj N, Nandan H, Rawat A, Lathwal A. Cleft Lip and Palate: A Review. *Ann Med Heal Sci Res.* 2020;10.
- [15] Sathyapriya B, B C, Lathika.S, Akshaya.V, Sumathy G. A Review on Cleft Lip and Cleft Palate. *Eur J Mol Clin Med.* 2020;7(10).
- [16] Lusiana N, Salsabila N, Saffanahaizzah A, Husna H. Keefektifan Metode Operasi Dalam Penanganan Labiopalastokisis. *J Ilm J-HESTECH.* 2021;4(1):1–14.