

Pengaruh Pemberian *Platelet Rich Plasma* (PRP) Terhadap Kualitas Spermatozoa dan Perbaikan Histopatologi Testis Tikus Putih (*Rattus norvegicus*) Paska Mengalami Torsio Testis

The Effect of Platelet-Rich Plasma (PRP) on Spermatozoa Quality and Testicular Histopathological Improvement in White Rats (*Rattus norvegicus*) After Testicular Torsion

Dahril^{1*}, Said Alfin Khalilullah², Atika Lestari³

^{1,2}Bagian KSM Bedah Urologi Fakultas Kedokteran, Universitas Syiah Kuala, RSUD dr. Zainoel Abidin Jl. Teuku Moh. Daud Beureueh No. 108. Bandar Baru Kec. Kuta Alam, Kota Banda Aceh

³Prodi Ilmu Kesehatan Bedah Urologi, Fakultas Kedokteran, Universitas Syiah Kuala, Jl. Teuku Moh. Daud Beureueh No. 108. Bandar Baru Kec. Kuta Alam, Kota Banda Aceh

*Email: dahril.fk@usk.ac.id

Submit: 17 November 2025; Revisi: 28 April 2026; Terima: 29 April 2026

Abstrak

Torsio testis adalah kedaruratan urologi yang menyebabkan kerusakan jaringan akibat cedera iskemia-reperfusi, seringkali berujung pada infertilitas. Belum ada agen terapeutik standar untuk kondisi ini. *Platelet Rich Plasma* (PRP), sebagai agen autolog kaya faktor pertumbuhan, memiliki potensi mengurangi stres oksidatif dan memperbaiki sel. Penelitian ini bertujuan menganalisis pengaruh PRP terhadap perbaikan histopatologi testis dan kualitas spermatozoa tikus pasca torsio. Penelitian eksperimental ini menggunakan 15 tikus putih jantan (*Rattus norvegicus*) yang dibagi 3 kelompok, Kelompok I (Torsio + PRP 10 µl intratestikular), Kelompok II (Torsio tanpa PRP), dan Kelompok III (Kontrol normal). Torsio 720° diinduksi selama 4 jam, diikuti detorsi. Evaluasi histopatologi dan kualitas spermatozoa (konsentrasi, motilitas, viabilitas, morfologi) dilakukan setelah 14 hari. Secara histopatologi, Kelompok I (PRP) menunjukkan perbaikan jaringan tubulus seminiferus yang lebih baik dibanding Kelompok II (Torsio). Analisis spermatozoa menunjukkan Kelompok I memiliki rerata konsentrasi, motilitas, dan morfologi normal yang secara signifikan lebih tinggi dibanding Kelompok II ($p < 0,05$). Namun, tidak ada perbedaan signifikan pada viabilitas. Pemberian PRP berpengaruh positif terhadap perbaikan histopatologi tubulus seminiferus dan secara signifikan meningkatkan kualitas spermatozoa (konsentrasi, motilitas, dan morfologi) pada tikus pasca torsio testis.

Kata kunci: Torsio testis, platelet rich plasma, iskemia-reperfusi, histopatologi testis, kualitas spermatozoa

Abstract

Testicular torsion is a urological emergency that causes tissue damage due to ischemia–reperfusion injury, often resulting in infertility. Currently, no standard therapeutic agent exists for this condition. Platelet-Rich Plasma (PRP), an autologous agent rich in growth factors, has the potential to reduce oxidative stress and promote cellular repair. This study aims to analyze the effect of PRP on the histopathological recovery of testicular tissue and sperm quality in rats following torsion. This experimental study used 15 male white rats (*Rattus norvegicus*), divided into three groups: Group I (Torsion + 10 µL intratesticular PRP), Group II (Torsion without PRP), and Group III (Normal control). A 720° torsion was induced for 4 hours, followed by detorsion. Histopathological evaluation and sperm quality assessment (concentration, motility, viability, morphology) were performed after 14 days. Histopathological analysis showed that Group I (PRP) demonstrated better recovery of seminiferous tubule architecture compared to Group II (Torsion). Sperm analysis revealed that Group I had significantly higher mean values of concentration, motility, and normal morphology compared to

Group II ($p < 0.05$). However, no significant differences were observed in sperm viability. PRP administration positively influences the recovery of seminiferous tubule histopathology and significantly improves sperm quality (concentration, motility, and morphology) in rats after testicular torsion.

Keywords: Testicular torsion, platelet-rich plasma, ischemia–reperfusion, testicular histopathology, sperm quality

1. Pendahuluan

Keluhan atau penyakit yang terjadi pada skrotum relatif umum ditemukan di unit gawat darurat. Di antara kondisi tersebut, torsio testis merupakan sebuah diagnosis yang sangat bergantung pada waktu dan tergolong sebagai keadaan darurat urologi yang sebenarnya. Evaluasi dini sangat krusial untuk intervensi urologi demi mencegah kehilangan testis (Monteithl dkk., 2019). Viabilitas testis diketahui menurun secara signifikan 6 jam setelah timbulnya gejala, sehingga diagnosis dini dan tatalaksana yang adekuat memegang peranan kunci (Rici dan Utama, 2025).

Torsio testis paling sering terjadi pada orang berusia muda, dengan insiden tahunan di dunia dilaporkan 3,8 dalam 100.000 pada usia 18 tahun. Tingkat orkidektomi telah dilaporkan setinggi 41,9% pada anak laki-laki yang menjalani operasi torsi testis, sebuah angka yang tidak berubah signifikan sejak tahun 2000 (Zhao dkk., 2011). Di Indonesia sendiri, torsio testis menjadi penyumbang 13–54% kasus penyakit skrotum pediatri akut dan terjadi pada 1 dari 4.000 pria berusia di bawah 25 tahun (Sri harnani, 2022). Namun, untuk wilayah Aceh, belum ada penelitian yang menyebutkan prevalensi spesifik dari torsio testis.

Konsekuensi jangka panjang dari torsio testis adalah dampaknya terhadap kejadian infertilitas pria. Sebuah penelitian menemukan bahwa 86% pasien yang mengalami torsio testis mendapatkan permasalahan infertilitas (Jacobsen dkk., 2019). Menurunnya kualitas sperma ini disebabkan oleh kerusakan iskemik akibat torsi dan cedera reperfusi yang terjadi setelahnya. Kelangsungan hidup jaringan testis bergantung pada derajat dan durasi torsio; kondisi ini terbukti menyebabkan penurunan motilitas sperma jangka panjang dan mengurangi jumlah sperma secara keseluruhan.

Tatalaksana utama adalah detorsi untuk memulihkan aliran darah. Namun, menariknya, detorsi tidak selalu membantu dan masih dapat menimbulkan masalah karena cedera reperfusi. Reperfusi ke jaringan iskemik justru dapat memperparah cedera. Berbagai penelitian telah meneliti cedera iskemia/reperfusi dan efisiensi pengobatan dengan berbagai agen terapeutik potensial, seperti pemulung radikal bebas, obat antioksidan, dan antiinflamasi (Shimizu dkk., 2016). Meskipun demikian, hingga saat ini belum ada studi klinis tentang agen terapeutik untuk pengobatan torsio testis pada manusia. Agen yang tepat untuk diberikan setelah detorsi bedah atau manual masih sangat diperlukan untuk mengembalikan fungsi testis normal (Manjunath dkk., 2018)

Penelitian terkini mengungkapkan adanya efek positif dari pemberian *Platelet-Rich plasma* (PRP) terhadap perbaikan sel testis paska mengalami torsio. PRP sendiri merupakan agen autolog unik yang berasal dari darah dan kaya akan faktor pertumbuhan, sitokin, serta hormon. PRP telah dilaporkan dapat berperan dalam regenerasi jaringan, pengurangan inflamasi, dan peningkatan antioksidan, sehingga dapat membatasi kerusakan sel germinal dan sertoli akibat iskemia–reperfusi pasca torsio (Vincio dkk., 2024). Pemberian PRP telah ditemukan bermanfaat dalam model organ iskemia/reperfusi in-vivo lainnya seperti ginjal, jantung, dan otot tungkai. Studi-studi ini mengevaluasi PRP karena kemampuannya melepaskan faktor pertumbuhan seperti EGF, IGF, TGF- β 1, dan VEGF selama cedera iskemia/reperfusi untuk tujuan perlindungan (Abbasipour dkk., 2015);(Scott dkk., 2019).

penelitian ini dilakukan mengingat kejadian torsio testis yang semakin meningkat dan tatalaksana yang ada masih dinilai kurang maksimal karena adanya efek jangka panjang berupa infertilitas. Penelitian ini diharapkan dapat menjadi pendukung bukti ilmiah bahwa pemberian PRP pada torsio testis dapat memberikan efek positif terhadap perbaikan sel testis dan dapat menurunkan angka infertilitas pada pasien-pasien paska torsio testis.

2. Metodologi

2.1. Waktu dan Tempat Penelitian

Penelitian ini dilaksanakan dalam rentang waktu dari Juni hingga September 2025. Seluruh prosedur pemeliharaan dan perlakuan terhadap hewan coba berlokasi di UPT Hewan Coba. Adapun proses pengambilan dan pemeriksaan jaringan untuk analisis histopatologi dilakukan di Laboratorium Histopatologi, Fakultas Kedokteran Hewan, Universitas Syiah Kuala.

2.2. Populasi dan Sampel penelitian

Populasi penelitian ini adalah semua tikus putih jantan (*Rattus norvegicus*) strain Wistar yang dibuat mengalami torsio testis. Sampel penelitian terdiri dari 15 ekor tikus putih jantan yang telah memenuhi kriteria inklusi dan eksklusi. Sampel tersebut kemudian dibagi secara acak ke dalam 3 kelompok perlakuan, sehingga masing-masing kelompok terdiri dari 5 ekor tikus. Teknik pengambilan sampel yang digunakan adalah total sampling, di mana semua tikus yang memenuhi syarat dan diinduksi torsio testis diambil sebagai sampel penelitian.

2.3. Kriteria Inklusi dan Eksklusi

Kriteria inklusi yang ditetapkan untuk penelitian ini adalah tikus putih jantan *Strain Wistar (Rattus norvegicus)* yang berumur 3-4 bulan dengan berat badan antara 200-250 gram. Selain itu, tikus harus dalam keadaan sehat, yang ditandai dengan bergerak aktif, mau makan dan minum, serta tidak terdapat lesi pada tubuhnya. Kriteria eksklusi yang menyebabkan hewan coba dikeluarkan dari penelitian adalah jika hewan coba mengalami infeksi, mengalami fraktur berulang, atau mengalami penurunan berat badan lebih dari 10% selama masa adaptasi.

2.4. Prosedur Penelitian

Terdapat dua jenis variabel dalam penelitian ini. Variabel bebas (*independent*) adalah perlakuan atau pemberian *Platelet Rich Plasma (PRP)*. Variabel terikat (*dependent*) adalah hasil yang diukur, yang dalam penelitian ini adalah gambaran histopatologi jaringan testis dan kualitas spermatozoa (meliputi konsentrasi, motilitas, viabilitas, dan morfologi).

2.5. Instrumen Penelitian

Instrumen utama yang digunakan untuk prosedur bedah meliputi peralatan bedah steril. Untuk preparasi PRP, digunakan tabung sentrifugasi ganda, sentrifugator, dan penganalisis hematologi untuk menghitung konsentrasi trombosit. Pengamatan sampel histopatologi dan kualitas spermatozoa dilakukan menggunakan mikroskop cahaya. Bahan-bahan kimia yang digunakan antara lain natrium thiopental (30 mg/kgBB) untuk anestesi, natrium sitrat 3,2% sebagai antikoagulan, CaCl₂ 10% untuk aktivasi PRP, kloroform 10% untuk eutanasia, formalin 10% untuk fiksasi jaringan, EDTA 10% untuk dekalsifikasi, dan pewarna toluidine blue untuk pewarnaan sediaan histopatologi.

2.6. Prosedur Penelitian

Prosedur penelitian diawali dengan persiapan 15 ekor hewan coba yang diadaptasi selama 1 minggu sebelum perlakuan. *Platelet Rich Plasma* (PRP) disiapkan menggunakan metode sentrifugasi ganda dari 10 tikus donor. Darah (2 ml) diambil dari pleksus retro-orbital, disentrifugasi pertama (1600 rpm, 10 menit), dan disentrifugasi kedua (2000 rpm, 10 menit) untuk menghasilkan *platelet button*. PRP kemudian diaktifkan menggunakan CaCl₂ 10%. Hewan coba dianestesi (natrium thiopental 30 mg/kgBB), kemudian pada Kelompok I dan II dilakukan induksi torsio testis 720° ke arah medial selama 4 jam, diikuti dengan detorsi 720° ke arah lateral. Kelompok I menerima injeksi PRP 10 µl intratesticular pasca detorsi, Kelompok II hanya menjalani torsio-detorsi (tanpa PRP), dan Kelompok III berfungsi sebagai kelompok kontrol normal (tanpa perlakuan). Pada akhir minggu ke-2 (hari ke-14), semua hewan coba diterminasi menggunakan inhalasi kloroform 10%. Sampel kauda epididimis diambil untuk pemeriksaan kualitas spermatozoa (konsentrasi, motilitas, viabilitas, morfologi) dan jaringan testis diambil untuk pemeriksaan histopatologi (diwarnai *toluidine blue* dan diamati dengan pembesaran 100x).

2.7. Analisis Data

Analisis data dilakukan dalam dua tahap. Analisa univariat digunakan untuk menyajikan data kategorik dalam bentuk frekuensi dan persentase, serta data numerik dalam bentuk mean dan standar deviasi. Analisa bivariat dilakukan untuk menguji hipotesis penelitian menggunakan uji Anova, dengan asumsi distribusi data normal. Jika ditemukan adanya efek yang signifikan, analisis dilanjutkan dengan uji Least Significant Differences (LSD) dengan tingkat signifikansi (α) sebesar 5% (0,05).

3. Hasil dan Pembahasan

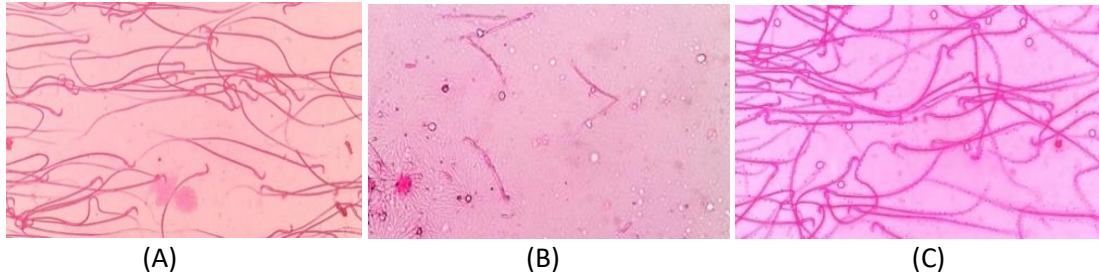
3.1. Keadaan Umum Hewan Model

Penelitian ini menggunakan tikus *Rattus Novergicus* jantan strain wistar sebanyak 15 ekor yang berusia 3-4 bulan, berat 200-250 gram dan dalam kondisi sehat. Semua tikus mendapat perlakuan yang sama sesuai dengan pedoman *animal welfare*. Yang menjadi sampel dalam penelitian ini terdiri atas 5 hewan coba di setiap kelompoknya, pemberian dosis PRP 10 µl, dosis 400mg ekstrak daun kelor dan 800mg ekstrak daun kelor. Hewan coba mendapatkan pemberian dosis PRP 10 µl pada kelompok 1 di awal minggu ke 1 & 2. Penelitian ini mengevaluasi pengaruh PRP terhadap kualitas spermatozoa dengan menilai konsentrasi, motilitas individu, viabilitas, dan abnormalitas spermatozoa tikus (*Rattus Novergicus*) setelah diberikan perlakuan torsio testis.

3.2. Pemeriksaan Kualitas Sperma

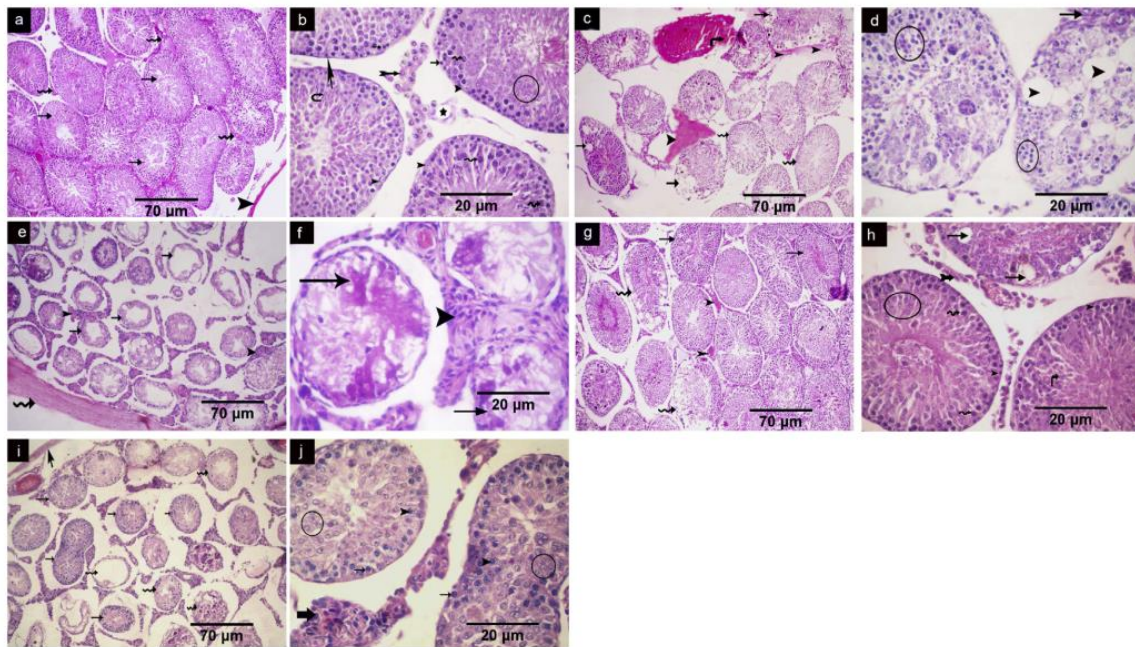
Pemeriksaan kualitas sperma dilakukan setelah 14 hari, disesuaikan dengan siklus spermatogenesis tikus serta tatalaksana yang diberikan. Gambar 3.1 menunjukkan bahwa kelompok pemberian PRP terlihat konsentrasi berkurang, namun sebagian besar masih memiliki morfologi yang normal. Kondisi tersebut mengindikasikan bahwa PRP mampu mempertahankan integritas struktur sel spermatozoa meskipun jumlahnya belum optimal. Kelompok II tanpa pemberian PRP, jumlah konsentrasi spermatozoa terlihat lebih sedikit dengan morfologi tidak lengkap. Hal ini disebabkan karena tidak adanya intervensi yang mendukung proses regenerasi sel, sehingga kerusakan pada jaringan testis atau gangguan spermatogenesis berlangsung lebih lama. Akibatnya, selain jumlah yang rendah, kualitas morfologi spermatozoa juga menurun, yang mencerminkan adanya gangguan

pada proses diferensiasi dan maturasi sel sperma. Sementara itu, Kelompok III spermatozoa dengan jumlah dan bentuk normal. Hal ini menunjukkan bahwa kondisi fisiologis tanpa paparan faktor perusak atau dengan kontrol yang optimal memungkinkan proses spermatogenesis berlangsung secara normal.



Gambar 1. Kualitas Spermatozoa. A; Kelompok I dengan Pemberian PRP, B; Kelompok II Tanpa Pemberian PRP, C; Kelompok III Spermatozoa

3.3. Pengaruh Pemberian PRP (*Platelet Rich Plasma*) Terhadap Perbaikan Histologi Paksa Torsio Testis Hewan Coba Tikus (*Rattus Novergicus*)



Gambar 2. Mikrofag Penampang Melintas Testis Tikus yang Diwarnai dengan Pewarna H&E

Gambar 2 menunjukkan perbandingan gambaran histologis testis pada beberapa kelompok perlakuan. Pada kelompok kontrol (a, b), terlihat struktur normal testis, di mana tubulus seminiferus (panah) tersusun rapi dan dipisahkan oleh jaringan interstitial (panah bergelombang) serta dilapisi oleh tunika albuginea (kepala panah). Lapisan sel spermatogenik tampak lengkap, mulai dari spermatogonia (panah), sel Sertoli (kepala panah), spermatisit primer (panah bergelombang), spermatid hingga spermatozoa matang dengan flagela yang jelas, disertai sel mioid, sel Leydig (panah bercabang) dengan inti vesikular terang, dan pembuluh darah yang normal. Pada kelompok STD (c, d), mulai terlihat adanya kerusakan, ditandai dengan pembuluh darah yang tersumbat, beberapa tubulus seminiferus yang berongga, serta adanya eksudat eosinofilik homogen. Selain itu, terdapat sel-sel dengan nukleus piknotik gelap dan vakuolisasi, termasuk pada sel Leydig, yang menunjukkan adanya proses degeneratif.

Kerusakan yang lebih berat tampak pada kelompok LTD (e, f), dengan tubulus seminiferus yang terdistorsi, penebalan tunika albuginea dan jaringan interstisial, serta lumen tubulus yang terisi eksudat eosinofilik. Nukleus piknotik gelap pada sel Leydig juga terlihat jelas, mengindikasikan kerusakan seluler yang lebih lanjut. Pada kelompok PRP/P (g, h), terlihat adanya perbaikan parsial, ditandai dengan keberadaan tubulus seminiferus yang masih normal berdampingan dengan tubulus yang terdistorsi. Proses spermatogenesis mulai tampak kembali dengan adanya spermatogonia, spermatosit primer, spermatid, dan spermatozoa, meskipun masih ditemukan vakuola pada beberapa tubulus. Sel Leydig juga menunjukkan inti vesikular yang menandakan aktivitas yang mulai pulih.

Sementara itu, pada kelompok PRP/T (i, j), terlihat proses regenerasi yang lebih lanjut, dengan adanya tubulus seminiferus semi-regeneratif yang mulai memperlihatkan susunan sel spermatogenik seperti spermatogonia, spermatosit primer, dan spermatozoa yang baru terbentuk. Namun demikian, masih terdapat beberapa tubulus yang terdistorsi serta ditemukannya inti piknotik gelap pada sel Leydig, yang menunjukkan bahwa proses pemulihan belum sepenuhnya sempurna. Secara keseluruhan, gambaran ini menunjukkan bahwa pemberian PRP berpotensi memperbaiki kerusakan jaringan testis dan mendukung proses regenerasi.

3.4. Pengaruh Pemberian PRP (*Platelet Rich Plasma*) Terhadap Kualitas Sperma Paksa Torsio Testis Hewan Coba Tikus (*Rattus Novergicus*)

Pada hewan coba dilakukan evaluasi kualitas sperma setelah dilakukan pemberian PRP (*Platelet Rich Plasma*) paska torsio testis. Pengaruh pemberian pemberian PRP (*Platelet Rich Plasma*) terhadap kualitas spermatozoa dinilai dengan menilai konsentrasi, motilitas, viabilitas dan morfologi. Hasil uji ditampilkan pada Tabel 1 terlihat bahwa konsentrasi sperma lebih tinggi pada pada pemberian PRP (*Platelet Rich Plasma*) rerata 49.80 ± 25.89 (Kelompok I) dibandingkan dengan kelompok torsio tanpa PRP rerata 18.20 ± 13.29 (Kelompok II), sementara itu kontrol negatif (Kelompok III) didapatkan rerata 110 ± 14.46 . Terdapat perbedaan signifikan konsentrasi sperma antar kelompok perlakuan ($P=0.00$).

Evaluasi motilitas hewan coba terlihat nilai rerata motilitas sperma lebih tinggi pada pada pemberian PRP (*Platelet Rich Plasma*) rerata 34.11 ± 23.62 (Kelompok I) dibandingkan dengan kelompok torsio tanpa PRP rerata 33.85 ± 14.35 (Kelompok II), sementara itu kontrol negatif (Kelompok III) didapatkan rerata 81.86 ± 3.12 . Terdapat perbedaan signifikan konsentrasi sperma antar kelompok perlakuan ($P=0.00$).

Pada evaluasi viabilitas terlihat nilai rerata sperma lebih tinggi pada pada pemberian PRP (*Platelet Rich Plasma*) rerata 51.87 ± 10.70 (Kelompok I) dibandingkan dengan kelompok torsio tanpa PRP rerata 47.08 ± 19.06 (Kelompok II), sementara itu kontrol negatif (Kelompok III) didapatkan rerata 65.76 ± 7.16 . Namun tidak terdapat perbedaan signifikan antar kelompok ($P=0.098$). Analisis morfologi sperma terlihat nilai rerata morfologi sperma lebih tinggi pada pada pemberian PRP (*Platelet Rich Plasma*) rerata $10,02 \pm 7,01$ (Kelompok I) dibandingkan dengan kelompok torsio tanpa PRP rerata 6.99 ± 2.17 (Kelompok II), sementara itu kontrol negatif (Kelompok III) didapatkan rerata 35.98 ± 22.16 . Terdapat perbedaan signifikan rerata morfologi antar kelompok ($P=0.022$).

Tabel 1. Pengaruh PRP Terhadap Kualitas Sperma Paksa Torsio Testis Hewan Coba Tikus (*Rattus Norvegicus*)

Kelompok	Rerata (SD)	Median (Min-Maks)	P
Konsentrasi (x 10⁶ sel sperma/ml)			
Kelompok I	49.80 ±25.89	39 (29-90)	0,00
Kelompok II	18.20 ±13.29	17 (4-35)	
Kelompok III	110 ±14.46	107 (97-135)	
Motilitas (%)			
Kelompok I	34.11±23.62	68.73(24.35-82.10)	0,00
Kelompok II	33.85 ±14.35	30.65 (19.05-51.99)	
Kelompok III	81.86 ±3.12	81.67 (77.92-86.43)	
Viabilitas (%)			
Kelompok I	51.87 ±10.70	47.73 (42.32-68.93)	0,098
Kelompok II	47.08 ±19.06	47.3 (21.21-73.11)	
Kelompok III	65.76 ±7.16	65.46 (58.29-76.65)	
Morfologi (%)			
Kelompok I	10,02 ±7,01	7,27 (3,56-21,13)	0,022
Kelompok II	6.99±2.17	6.02 (5,04-10,69)	
Kelompok III	35.98±22.16	36.6 (5.24-63.30)	

4. Kesimpulan

Berdasarkan hasil penelitian, dapat disimpulkan bahwa *Platelet Rich Plasma* (PRP) menunjukkan efek yang bagus terhadap degenerasi testis pada tikus putih (*Rattus norvegicus*) yang diinjeksikan melalui intramuskular, di mana penggunaan PRP menunjukkan perbaikan pada degenerasi testis yang rusak. Hal ini terbukti dalam pemeriksaan histopatologi yang menunjukkan adanya perubahan pada morfologi jaringan tubulus seminiferus dan perbaikan pada kualitas morfologi spermatozoa. Secara spesifik, terdapat pengaruh pemberian PRP terhadap kualitas morfologi spermatozoa pasca torsio testis, kualitas konsentrasi spermatozoa, dan kualitas motilitas spermatozoa. Namun, penelitian ini menemukan tidak terdapat pengaruh pemberian PRP terhadap kualitas viabilitas spermatozoa pasca torsio testis.

Ucapan Terimakasih

Ucapan terima kasih yang setinggi-tingginya kami sampaikan kepada Direktur RSUD dr. Zainoel Abidin Banda Aceh, Kepala Bidang Penelitian dan Pengembangan beserta seluruh tim dan para reviewer yang telah berpartisipasi dalam penelitian ini.

Daftar pustaka

- Abbasipour-Dalivand, S., Mohammadi, R. and Mohammadi, V. (2015) 'Effects of local administration of platelet-rich plasma on functional recovery after bridging sciatic nerve defect using silicone rubber chamber: An experimental study', *Bulletin of Emergency and Trauma*, 3(1), pp. 1–7. Available at: <http://www.ncbi.nlm.nih.gov/pubmed/27162893>.
- Berlinberg, E.J., Swindell, H., Patel, H.H., Zabat, M., Forlenza, E.M. and Cancienne, J. *et al.* (2023) 'The epidemiology of platelet-rich plasma injections from 2010 to 2020 in a large US

- commercial insurance claims database: A recent update', *Journal of the American Academy of Orthopaedic Surgeons*, 31(3), pp. E135–E147.
- Boswell, S.G., Cole, B.J., Sundman, E.A., Karas, V. and Fortier, L.A. (2012) 'Platelet-rich plasma: A milieu of bioactive factors', *Arthroscopy: The Journal of Arthroscopic and Related Surgery*, 28(3), pp. 429–439.
- Dhillon, R.S., Schwarz, E.M. and Maloney, M.D. (2012) 'Platelet-rich plasma therapy—future or trend?', *Arthritis Research & Therapy*, 14(4), pp. 1–10.
- Dohan Ehrenfest, D.M., Rasmusson, L. and Albrektsson, T. (2009) 'Classification of platelet concentrates: From pure platelet-rich plasma (P-PRP) to leucocyte- and platelet-rich fibrin (L-PRF)', *Trends in Biotechnology*, 27(3), pp. 158–167.
- Jacobsen, F.M., Rudlang, T.M., Fode, M., Østergren, P.B., Sønksen, J. and Ohl, D.A. *et al.* (2019) 'The impact of testicular torsion on testicular function', *World Journal of Men's Health*, 37(3), pp. 298–307.
- Leslie, S.W., Soon-Sutton, T.L. and Khan, M.A. (2024) *Male infertility*. In: StatPearls. Treasure Island (FL): StatPearls Publishing. Available at: <https://www.ncbi.nlm.nih.gov/books/NBK562258/>
- Manjunath, A.S. and Hofer, M.D. (2018) 'Urologic emergencies', *Medical Clinics of North America*, 102(2), pp. 373–385.
- Monteilh, C., Calixte, R. and Burjonrappa, S. (2019) 'Controversies in the management of neonatal testicular torsion: A meta-analysis', *Journal of Pediatric Surgery*, 54(4), pp. 815–819.
- Mouanness, M., Ali-Bynom, S., Jackman, J., Seckin, S. and Merhi, Z. (2021) 'Use of intrauterine injection of platelet-rich plasma (PRP) for endometrial receptivity and thickness: A literature review of the mechanisms of action', *Reproductive Sciences*, 28(6), pp. 1659–1670.
- Osumah, T.S., Jimbo, M., Granberg, C.F. and Gargollo, P.C. (2018) 'Frontiers in pediatric testicular torsion: An integrated review of prevailing trends and management outcomes', *Journal of Pediatric Urology*, 14(5), pp. 394–401.
- Rici, M.I.Z. and Utama, W.T. (2025) 'Testicular torsion: A comprehensive approach from diagnosis to management', *Majority*, 13(2), pp. 80–83.
- Scott, S., Roberts, M. and Chung, E. (2019) 'Platelet-rich plasma and treatment of erectile dysfunction: Critical review of literature and global trends in platelet-rich plasma clinics', *Sexual Medicine Reviews*, 7(2), pp. 306–312.
- Sessions, A.E., Rabinowitz, R., Hulbert, W.C., Goldstein, M.M. and Mevorach, R.A. (2003) 'Testicular torsion: Direction, degree, duration and disinformation', *The Journal of Urology*.
- Shimizu, S., Tsounapi, P., Dimitriadis, F., Higashi, Y., Shimizu, T. and Saito, M. (2016) 'Testicular torsion-detorsion and potential therapeutic treatments: A possible role for ischemic postconditioning', *International Journal of Urology*, 23(6), pp. 454–463.
- Sri Harnani, Rafidah, E. and Estri, B.H. (2022) 'Torsio testis: Sebuah laporan kasus', *Continuing Medical Education*. Available at: <https://proceedings.ums.ac.id/index.php/kedokteran/article/view/2111/2066>.
- Zhao, L.C., Lautz, T.B., Meeks, J.J. and Maizels, M. (2011) 'Pediatric testicular torsion epidemiology using a national database: Incidence, risk of orchiectomy and possible measures toward improving the quality of care', *The Journal of Urology*, 186(5), pp. 2009–2013.
- Vinco, S., Rinaldi, N., Errico, A., Ambrosini, G., Dalla Pozza, E., Marroncelli, N., Camoglio, F.S., Zampieri, N. and Dando, I. (2024) 'Platelet-rich plasma effects on in vitro cells derived from pediatric patients with andrological diseases', *Scientific Reports*, 14(1), p. 31202. <https://doi.org/10.1038/s41598-024-82459-8>.