



PENGGUNAAN MYLAR MATRIX PADA RESTORASI KELAS III KOMPOSIT POST PERAWATAN INDIRECT PULP CAPPING: LAPORAN KASUS

USE OF MYLAR MATRIX IN CLASS III COMPOSITE RESTORATION POST INDIRECT PULP CAPPING: CASE REPORT

Ayu Rahma Dania¹, Denny Nurdin²

¹Fakultas Kedokteran Gigi, Universitas Padjadjaran, Bandung, Jawa Barat, Indonesia

²Departemen Konservasi Gigi, Fakultas Kedokteran Gigi, Universitas Padjadjaran,
Bandung, Jawa Barat, Indonesia

(Email korespondensi: ayu17011@mail.unpad.ac.id)

ABSTRAK

Latar Belakang: Keberhasilan restorasi direk komposit pada zona estetik memerlukan pemahaman komprehensif mengenai anatomi gigi, ilmu tentang warna dan material. Aspek paling menantang yaitu mendapatkan kontur yang tepat dan kontak proksimal yang rapat. *Mylar matrix* umum digunakan pada restorasi kelas III dan IV komposit yang dapat membantu mencapai kontur anatomi estetik yang ideal. Laporan kasus ini bertujuan memaparkan penggunaan *Mylar matrix* pada restorasi kelas III komposit post perawatan *indirect pulp capping*.

Laporan Kasus: Pasien perempuan usia 48 tahun datang dengan keluhan gigi berlubang pada kiri depan rahang atas dan terasa ngilu saat minum dingin, namun keluhan hilang saat stimulus dihilangkan. Pasien didiagnosis mengalami *reversible pulpitis* gigi 23, lalu dirawat dalam 3 kali kunjungan dengan restorasi kelas III komposit disertai aplikasi bahan *pulp capping*. Pada tahapan restorasi, *Mylar matrix* digunakan untuk membantu membentuk kembali kontur gigi tersebut.

Pembahasan: *Mylar matrix* digunakan pada restorasi komposit untuk membentuk dinding sementara saat permukaan proksimal gigi telah hilang. Matriks ini dapat membantu penempatan dan pembentukan bahan restorasi. *Mylar matrix* menawarkan keunggulan dalam kemudahan penggunaannya, tersedia secara luas, murah, membantu penyelesaian restorasi dalam waktu yang cepat, dan hasil yang baik.

Kesimpulan: Perawatan kasus *pulpitis reversible* dengan lesi karies dalam dengan *indirect pulp capping* dilanjutkan restorasi kelas III komposit dengan penggunaan *Mylar matrix* pada prosedurnya terbukti berhasil. Vitalitas pulpa terjaga tanpa keluhan subjektif dan pasien puas dengan hasil restorasi secara keseluruhan.

Kata kunci : *Mylar matrix*, restorasi kelas III komposit, *indirect pulp capping*

ABSTRACT

Background: The success of direct composite restorations in the esthetic zone requires a comprehensive understanding of tooth anatomy, color and material. The most challenging aspect is getting the contour right and the proximal contact tight. *Mylar matrix* is commonly used in class III and IV composite restorations that helps to achieve ideal aesthetic anatomical contours. This case report aims to explain the use of *Mylar matrix* in Class III composite restorations post *indirect pulp capping* treatment.

Case Report: A 48 year old female patient came with complaints of cavities in the left front of the upper jaw and felt sore when drinking cold drinks, but the complaints disappeared when the stimulus was removed. Patient was diagnosed with *reversible pulpitis* of tooth 23, and was treated in 3 visits with a class III composite restoration accompanied by the application of *pulp capping* material. At the restoration stage, *Mylar matrix* is used to reshape the contour of the tooth.

Discussion: *Mylar matrix* is used in composite restorations to form a temporary wall when the proximal surface of the tooth has been lost. This matrix can assist in the placement and shaping of restorative materials. *Mylar matrix* offers advantages in ease of use, widely available, cheap, helps complete restorations in a fast time, and good results.

Conclusion: Treatment of cases of *reversible pulpitis* with deep carious lesions with *indirect pulp capping* followed by class III composite restorations using *Mylar matrix* in the procedure has proven successful. Pulp vitality was maintained without subjective complaints and the patient was satisfied with the overall results of the restoration.



Key words: Mylar matrix, class III composite restoration, indirect pulp capping

PENDAHULUAN

Karies gigi adalah penyakit gigi dan mulut multifaktorial, hasil interaksi dari flora mulut kariogenik (biofilm) dengan karbohidrat makanan yang dapat difermentasi pada permukaan gigi (host) yang terjadi seiring berjalannya waktu.¹ Hasil Riskesdas 2018 menunjukkan bahwa prevalensi karies gigi di Indonesia mencapai 88,80%. Meski pada Survei Kesehatan Indonesia (SKI) 2023 prevalensi karies di Indonesia turun, namun angka rata-rata nasionalnya masih cukup tinggi yaitu 43,6%, dengan angka Provinsi Jawa Barat sebesar 48,0%. Penderita karies tertinggi ditemukan pada kelompok usia 5-9 tahun (49,9%) dan 45-54 tahun (49,1%). Dari total proporsi 56,9% masyarakat Indonesia yang mengalami masalah gigi dan mulut, hanya 11,2% yang berobat ke tenaga kesehatan, dengan proporsi angka tindakan perawatan penambalan gigi sebesar 24,6%^{2,3}

Aktivitas karies gigi (lesi karies) ditandai dengan demineralisasi lokal dan hilangnya struktur gigi, dengan istilah lain sebuah proses ketidakseimbangan dinamis antara kerusakan (demineralisasi) dan restitusi (remineralisasi) pada gigi.¹ Lesi karies yang tidak dirawat dengan tepat akan terus mengalami progresivitas, menyebabkan inflamasi pulpa (pulpitis reversibel/irreversibel), lalu berkembang menjadi nekrosis pulpa, lesi periapikal, penyebaran infeksi, keterlibatan sistemik, dan kehilangan gigi. Oleh karena itu, perawatan dini sangat penting untuk menjaga vitalitas pulpa.⁴

Secara umum, terapi pulpa vital terbagi 2, yaitu *pulp capping* dan pulpotomi. Indikasi 2 prosedur tersebut berbeda dalam hal tingkat invasifnya dan sangat bergantung pada asesmen dokter mengenai tingkat kontaminasi dan peradangan pulpa. *Pulp capping* terbagi 2, yaitu *indirect pulp capping* (IPC) dan *direct pulp capping* (DPC). IPC merupakan prosedur penempatan bahan bioaktif pada kavitas preparasi dengan ketebalan sisa dentin minimal 0,5 mm dari pulpa yang dapat merangsang pembentukan dentin reaksioner. DPC merupakan prosedur penempatan bahan bioaktif pada pulpa yang terbuka (perforasi) karena paparan mekanis oleh trauma atau selama preparasi kavitas dan dilakukan untuk

merangsang terjadinya pembentukan dentin reparatif.^{4,5} *Pulp capping* menjadi opsi

perawatan yang dapat mencegah perlunya opsi perawatan lain yang lebih mahal dan invasif seperti perawatan saluran akar.⁶ Kalsium hidroksida ($\text{Ca}(\text{OH})_2$) telah digunakan secara luas untuk perawatan lesi karies dalam dan menjadi material 'gold standard' untuk perawatan *pulp capping* dengan tingkat keberhasilan pada studi RCT sebesar 82,9%.⁵⁻⁷

Setelah perawatan *pulp capping* dengan menempatkan bahan bioaktif sebagai *liner* pada bagian kavitas terdalam untuk merangsang pembentukan dentin tersier, selanjutnya perlu dilakukan restorasi permanen. Istilah restorasi berarti penggantian struktur dan fungsi gigi yang rusak dengan bahan restorasi. Resin komposit menjadi pilihan bahan restorasi yang menawarkan kombinasi unik antara estetika, daya rekat, ketersediaan, dan konservasi struktur gigi.⁸ Keberhasilan restorasi direk komposit, khususnya pada zona estetik, perlu pemahaman komprehensif mengenai anatomi gigi serta ilmu tentang warna dan material. Salah satu aspek yang paling menantang adalah mendapatkan kontur yang tepat dan kontak proksimal yang rapat. Kedua hal tersebut perlu dicapai untuk menjaga kesehatan periodontal, mencegah retensi makanan, memberikan dukungan, penyelarasan, dan stabilisasi, *self cleansing*, ketahanan restorasi, dan menjaga hubungan mesiodistal gigi yang normal.^{9,10} Matriks adalah suatu alat yang diaplikasikan pada gigi yang telah dipreparasi sebelum penempatan bahan restorasi, dengan tujuan untuk membatasi kelebihan bahan restorasi dan membantu membentuk kembali kontur gigi. Matriks biasanya diaplikasikan dan distabilkan dengan bantuan *wedge*, namun harus hati-hati untuk menghindari terjadinya penumpukan bahan restorasi di sekitar matriks.¹ Berbagai matriks yang dapat membantu praktisi dalam restorasi gigi *anterior* terbagi menjadi 3, yaitu (i) sistem matriks transparan (*mylar strip*, *bioclear matrix*, *transparent/strip crown*, *contoured anterior matrix*); (ii) sistem matriks non-transparan (*unica anterior*, *fusion anterior*, *burton band anterior matrix*); (iii) sistem matriks rigid (*putty index*).⁹

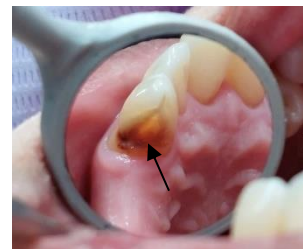Mylar matrix/matriks seluloid/matriks bening transparan umum digunakan pada restorasi kelas III dan IV komposit.^{1,11} Penggunaan *mylar strip* menjadi populer bermula dari sejarah restorasi resin, di mana *bulk material* harus segera ditempatkan karena waktu pengerjaan yang singkat pada *chemically cured resin material*. Di sisi lain, restorasi dengan material *light cured composite*, operator dapat memperpanjang waktu kerja yang memungkinkan untuk dilakukan teknik aplikasi secara inkremental.¹⁰ Jika gigi yang berdekatan memiliki daerah kontak yang datar, *Mylar matrix* dapat diaplikasikan dengan teknik *pull-through*. Saat digunakan dalam pembentukan permukaan labial, *Mylar matrix* membantu mencapai kontur anatomi estetik yang ideal dan penyelesaian permukaan labial yang baik.⁹ Banyak penelitian telah membuktikan bahwa permukaan paling halus dari restorasi resin komposit dapat dicapai ketika dipolimerisasi dengan penggunaan *Mylar matrix*, meskipun di sisi lain prosedur *finishing* dan *polishing* tetap menjadi suatu keharusan untuk mendapatkan kontur restorasi yang tepat.^{8,12} Laporan kasus ini memaparkan mengenai penggunaan *mylar matrix* pada restorasi kelas III komposit pada gigi 23 post perawatan *indirect pulp capping* menggunakan $\text{Ca}(\text{OH})_2$.

LAPORAN KASUS

Seorang pasien perempuan usia 48 tahun datang ke Rumah Sakit Gigi dan Mulut Universitas Padjadjaran (RSGM Unpad) dengan keluhan gigi berlubang pada rahang atas kiri bagian depan sejak 3 tahun lalu. Pasien menyatakan bahwa gigi tersebut terasa ngilu terutama saat minum dingin, namun keluhan ngilu hilang saat stimulus dihilangkan. Tidak ada riwayat nyeri spontan. Pasien terakhir ke dokter gigi untuk PSA gigi rahang bawah. Tidak ada riwayat penyakit sistemik, keluarga dan alergi. Pasien ingin giginya dirawat.

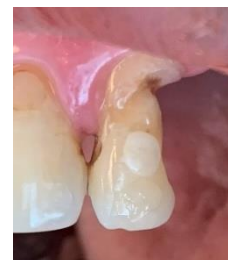Setelah anamnesis, dilakukan pemeriksaan klinis kepada pasien berupa pemeriksaan kondisi umum, pemeriksaan ekstraoral dan pemeriksaan intra oral. Kondisi umum dalam keadaan baik. Pemeriksaan ekstraoral tidak ditemukan adanya kelainan. Pemeriksaan intraoral ditemukan karies media pada distoprosimal dan servikolabial gigi 23 (Gambar 1). Dari tes sensibilitas pulpa (tes

dingin) didapatkan hasil positif (+) dimana pasien merasa ngilu saat diaplikasikan *chlorethyl* dan rasa ngilu tersebut langsung hilang setelah stimulus dihilangkan. Hal ini mengindikasikan bahwa pulpa masih vital. Pemeriksaan perkusi, tekan, dan *mobility* didapatkan hasil negatif (-). Berdasarkan hasil anamnesis dan pemeriksaan objektif yang dilakukan, ditegakkan diagnosis bahwa pasien mengalami *pulpitis reversible* pada gigi 23. Rencana perawatan yang akan dilakukan pada pasien yaitu restorasi kelas III komposit disertai dengan aplikasi material *indirect pulp capping* (kalsium hidroksida) pada gigi 23.



Gambar 1. Foto klinis pre-operatif

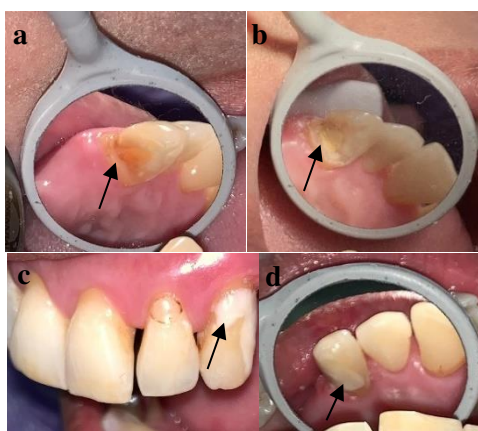
Pada kunjungan pertama (8 Agustus 2023), operator melakukan persiapan yaitu mengenakan APD level 2, melakukan desinfeksi daerah kerja, serta menyiapkan alat dan bahan yang diperlukan untuk perawatan. Persiapan pasien: duduk di kursi gigi, menggunakan *polybib* dan *headcap*, serta berkumur dengan *povidine iodine 0,1%*. Selanjutnya operator melakukan tindakan pre-operatif berupa pembersihan area sekitar gigi, pemilihan *shade* komposit (dengan teknik *button-try*, didapatkan hasil *shade* A2 untuk bagian $\frac{1}{3}$ tengah dan $\frac{1}{3}$ incisal & A3 untuk bagian $\frac{1}{3}$ servikal dan *body* (Gambar 2).



Gambar 2. Pemilihan *shade* komposit dengan teknik *button-try*

Setelah mengisolasi gigi pasien dengan *cotton roll*, prosedur pertama yang dilakukan operator adalah *caries removal* pada gigi 23 dengan *round diamond & round carbide bur*, dan ekskavator. Enamel yang

tidak didukung dentin dihilangkan. Ekskavasi dilakukan hingga tersisa *affected dentin* pada dasar kavitas. Dinding kavitas dirapikan dengan *fissure diamond bur*. Kemudian kavitas dibersihkan menggunakan *cotton pellet* yang telah dibasahi dengan klorheksidin 2%. Karena tersisa selapis tipis dentin (Gambar 3a), dilakukan aplikasi bahan *pulp capping* CaOH₂ (Hydcal™, terdiri dari pasta base & katalis) yang telah diaduk ke dasar kavitas terdalam menggunakan stopper semen (Gambar 3b). Lalu aplikasi base dan tambalan sementara GIC (Gambar 3c dan 3d). Pasien diinstruksikan untuk kontrol setelah 6-8 minggu.

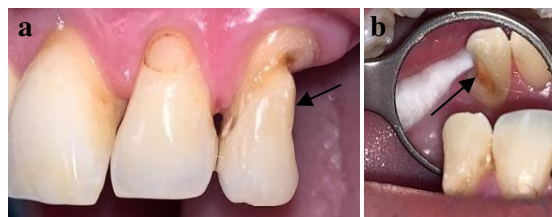

Gambar 3. (a) Keadaan kavitas setelah caries removal; (b) Aplikasi bahan *indirect pulp capping* (kalsium hidroksida); (c & d) Aplikasi tambalan sementara

Pada kunjungan kedua (13 Oktober 2023), pasien datang kembali ke RSGM Unpad untuk kontrol dan melanjutkan perawatan pada gigi depan kiri atas. Pasien menyatakan bahwa sudah tidak ada keluhan rasa ngilu. Keadaan umum pasien baik. Pemeriksaan ekstraoral tidak ada kelainan, Pemeriksaan intraoral pada gigi 23 dengan tes dingin didapatkan hasil positif (+). Tes perkusi, tekan, dan *mobility* negatif (-).

Perawatan pada kunjungan kedua dimulai dengan isolasi gigi 23 menggunakan cotton roll. Lalu dilakukan pembongkaran tambalan sementara dengan *round diamond bur* dan kalsium hidroksida dengan ekskavator, lalu kavitas dibersihkan. Selanjutnya dilakukan preparasi sesuai prinsip dasar preparasi kelas III komposit. *Retention form* didapatkan dari pembuatan bevel pada margin preparasi. Setelah itu, kavitas dibersihkan menggunakan *cotton pellet* yang

telah dibasahi dengan klorheksidin 2% (Gambar 4a-b).

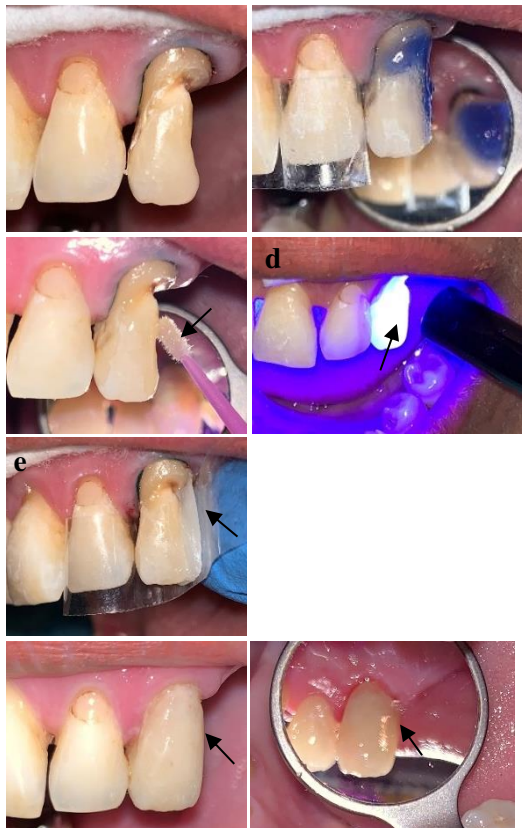


Gambar 4. Hasil preparasi kelas III komposit (a) arah labial; (b) arah palatal

Sebelum prosedur restorasi dimulai, dilakukan isolasi daerah kerja dengan cotton roll, pemasangan *retraction cord* secara sirkumferensial pada subgingival gigi 23 (Gambar 5a). Lalu diaplikasikan etsa (*phosphoric acid* 37%) pada permukaan enamel selama 30 detik dan dentin selama 15 detik (Gambar 5b), bilas dengan *water syringe* dan kavitas dikeringkan dengan *air syringe* hingga terlihat *moist (frosty appearance)*. Kemudian, aplikasi selapis tipis *bonding agent* dengan bantuan *microbrush* (Gambar 5c), lalu diratakan dengan *air syringe* dan curing dalam waktu 20 detik Selanjutnya, pemasangan *mylar matrix* pada daerah interproksimal dan palatal gigi 23 dan pembuatan dinding palatal (Gambar 5e) dengan aplikasi komposit shade A2 lalu curing selama 20 detik. Selanjutnya dilakukan aplikasi komposit secara *layering* dengan shade A3 (untuk *body* dan 1/3 servikal) dan A2 (untuk 1/3 tengah dan insisal). Setiap aplikasi komposit *layering* dilakukan curing selama 20 detik (Gambar 5d). Setelah kavitas selesai direstorasi, dilakukan *finishing*, penghalusan, dan pembentukan anatomi menggunakan *superfine bur*. Pemeriksaan oklusi dilakukan dengan bantuan *articulating paper*. Bagian proksimal dihaluskan dengan *finishing strip* dan diperiksa dengan *dental floss*. Setelah semua permukaan restorasi rata, halus, dan tidak ada bagian yang mengganjal (Gambar 5f & g), pasien diinstruksikan untuk tidak makan terlebih dahulu selama 1 jam post restorasi, tetap menjaga *oral hygiene*, dan kontrol 1 minggu kemudian.

Pada kunjungan ketiga (25 Oktober 2023), Pasien datang kembali untuk kontrol setelah 1 minggu penambalan. Pasien menyatakan tidak adanya keluhan pada gigi yang sudah dirawat. Keadaan umum pasien baik. Pemeriksaan ekstraoral tidak ada

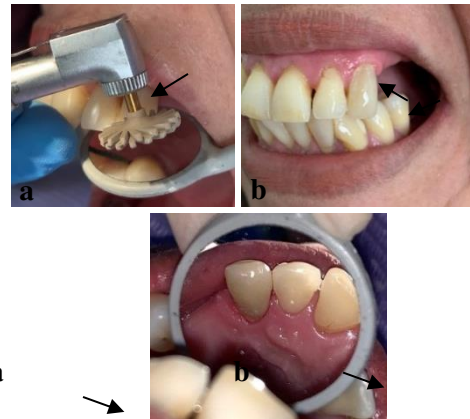
kelainan. Pemeriksaan intraoral dengan tes dingin hasilnya positif (+). Tes perkusi, tekan, *mobility* negatif (-). Pada kunjungan ketiga, dilakukan *finishing* dan *polishing* restorasi kelas III komposit. Prosedur dilakukan dengan bantuan *superfine finishing bur*, *enhance bur* dan *eve diacomp twist bur* (warna pink dan abu) Bagian proksimal dibantu dengan *polishing strip*. Terakhir, aplikasi *polishing paste* dengan *brush*. Cek kembali oklusi



Gambar 5. (a) Pemasangan *retraction cord*; (b) Aplikasi etsa; (c) Aplikasi *bonding agent*; (d) *Light curing*; (e) Pemasangan *mylar matrix* & pembuatan *palatal wall*; (f-g) Hasil restorasi dari arah labial dan palatal

PEMBAHASAN

Seorang pasien perempuan usia 48 tahun datang dengan keluhan gigi berlubang pada rahang atas kiri depan sejak 3 tahun lalu, terasa ngilu saat minum dingin, namun keluhan ngilu hilang saat stimulus dihilangkan. Riwayat nyeri spontan disangkal. Tes sensitivitas pulpa dengan tes dingin (+); perkusi, tekan, *mobility* (-). Pasien didiagnosis mengalami pulpitis reversibel pada gigi 23. Secara klinis, pasien dengan pulpitis reversibel biasanya tidak menunjukkan gejala, namun dapat mengalami hiperalgesia ringan pada



dengan kertas artikulasi. Prosedur selesai saat semua permukaan halus, kilap, dan oklusi tidak mengganjal. Pasien menyatakan puas dengan hasil perawatan yang telah dilakukan.

Gambar 6. (a) Prosedur *polishing* dengan bur *twist*; (b-c) Hasil akhir restorasi post *polishing* arah bukal dan palatal

pulpa, yaitu suatu keadaan terjadi peningkatan nyeri tajam (dengan perubahan suhu, contohnya dingin) yang durasinya singkat.⁴ Menjaga vitalitas pulpa menjadi tujuan utama perawatan. Dokter mengandalkan keahlian dan penilaian subjektif ketika menentukan terapi pulpa vital mana yang paling sesuai untuk setiap kasus. Penilaian subjektif dilakukan secara langsung dan bergantung pada pemeriksaan klinis dan diagnosis yang akurat berdasarkan tanda dan gejala penyakit serta inspeksi langsung terhadap sisa dentin dan/atau jaringan pulpa.⁴

Pasien dalam kasus ini dirawat dengan *indirect pulp capping* (IPC) dengan aplikasi medikamen CaOH_2 'Hydcal' disertai *follow-up* restorasi kelas III komposit pada gigi 23. Perawatan IPC dengan CaOH_2 dipertimbangkan setelah dilakukan *caries removal*. Temuan klinis menunjukkan tersisa hanya selapis dentin dan ada risiko perforasi pulpa. Perawatan pada kasus ini sesuai dengan literatur, dimana IPC merupakan prosedur yang dilakukan pada gigi dengan lesi karies dalam (pada lapisan dentin yang tipis di dekat pulpa), namun tanpa gejala degenerasi pulpa. IPC diindikasikan pada gigi permanen yang didiagnosis dengan pulpa normal tanpa tanda/gejala pulpitis atau dengan diagnosis pulpitis reversibel.¹³ Oleh karena itu, diperlukan upaya untuk menutupi dentin bagian dalam, membatasi cairan tubulus dentin, dan menciptakan penghalang



termal/fisik yang protektif.¹ Pada lesi karies aktif, penting untuk membedakan *infected* dan *affected dentine*. Prosedur IPC/DPC dapat dilakukan setelah ekskavasi karies yang memadai, dan memungkinkan terjadinya remineralisasi *affected dentine* atau pembentukan jembatan mineralisasi baru.⁴ IPC disebut *indirect capping* karena bahan bioaktif tersebut tidak bersentuhan langsung dengan jaringan pulpa. Namun komponen bioaktif dan pH tinggi dapat menetralkan bakteri dan antigennya serta secara langsung menstimulasi odontoblas untuk menghasilkan dentin tersier reaksioner di lokasi cedera.⁴

Kalsium hidroksida memiliki sifat biokompatibilitas, antibakteri, dan alkalinitas yang sangat baik, relatif mudah digunakan dan secara historis terbukti memiliki tingkat keberhasilan yang baik terkait penggunaan klinis pada prosedur *pulp capping*. Ca(OH)₂ dapat merangsang pembentukan dentin tersier, yang bertindak sebagai barier pelindung terhadap invasi bakteri dan iritasi pulpa (pada IPC), dan mendorong pembentukan jembatan kalsifikasi di atas pulpa yang terbuka, yang membantu melindungi pulpa dari kerusakan lebih lanjut dan mempercepat penyembuhan (pada DPC).¹⁴

Setelah 9 minggu kemudian, pasien datang kembali untuk kontrol. Tidak ada keluhan subjektif (rasa ngilu/nyeri) dari pasien, dan hasil pemeriksaan objektif tes vitalitas (+), perkusi, tekan, mobility (-). Hal ini mengindikasikan bahwa perawatan IPC yang dilakukan berhasil. Studi Jalan (2017) menunjukkan bahwa pada pemeriksaan histologis terlihat jembatan dentin terbentuk lebih banyak, lebih tebal, dan terus menerus pasca 4 minggu perawatan *pulp capping* menggunakan kalsium hidroksida, dan Yoshida dkk. menyatakan hal serupa yaitu dalam periode 45 hari.¹⁵

Perawatan pada kunjungan kedua dimulai dengan pembongkaran tambalan sementara dan kalsium hidroksida, dilanjutkan dengan restorasi kelas III komposit gigi 23. Keberhasilan restorasi direk komposit, khususnya pada zona estetik, memerlukan pemahaman komprehensif mengenai anatomi gigi disertai ilmu tentang warna dan material.⁹ Untuk mendapatkan *shade* komposit yang tepat dapat dilakukan dengan *button technique*, yaitu sejumlah kecil komposit dengan beberapa warna yang dipilih ditempatkan langsung pada permukaan gigi dekat dengan

area yang akan direstorasi, tanpa *bonding agent*, kemudian lakukan *light-curing*. Jika warna sudah benar, *explorer* digunakan untuk membuang hasil komposit uji coba tersebut dari permukaan gigi.¹⁶

Mylar matrix/matriks seluloid/matriks bening transparan digunakan pada sebagian besar restorasi kelas III dan IV komposit.^{1,11} Ketika restorasi melibatkan permukaan interproksimal, tidak mungkin mencapai restorasi dengan adaptasi yang baik tanpa *Mylar matrix*. Matriks digunakan untuk membentuk dinding sementara dimana permukaan proksimalnya telah hilang.¹¹ Bila digunakan dengan benar, matriks tidak hanya akan membantu penempatan dan pembentukan bahan restorasi komposit, namun juga dapat mengurangi jumlah bahan berlebih, sehingga meminimalkan waktu penyelesaian.¹

Matriks disertai *wedge* menjadi prasyarat untuk restorasi yang melibatkan seluruh area kontak proksimal, kecuali jika gigi yang berdekatan hilang, maka restorasi dapat diselesaikan dengan aplikasi komposit secara direk.¹ Karena permukaan proksimal gigi biasanya cembung pada bagian incisogingiva dan bahan matriksnya datar, maka matriks perlu dibentuk agar sesuai dengan kontur gigi yang diinginkan. Besarnya konveksitas pada matriks bergantung pada ukuran dan kontur restorasi. Beberapa tarikan matriks, dengan tekanan besar pada ujung tang berujung bulat bisa digunakan untuk mendapatkan kecembungan yang adekuat. Matriks berkontur diposisikan di daerah interproksimal sehingga area cembung sesuai dengan kontur gigi yang diinginkan. Matriks diperluas setidaknya 1 mm melampaui margin gingiva dan tepi insisal yang telah dipreparasi. Terkadang, matriks tidak dapat masuk atau terdistorsi oleh kontak yang rapat. *Wedge* diposisikan pada gingiva sebelum matriks disisipkan. Perawatan harus dilakukan agar tidak melukai jaringan interproksimal dan menyebabkan perdarahan. *Wedge* diperlukan pada margin gingiva untuk (1) menahan *Mylar matrix* pada posisinya, (2) memberikan sedikit separasi pada gigi, dan (3) mencegah *gingiva overhang* pada material komposit.¹

Dalam kasus ini, aplikasi *Mylar matrix* tidak disertai pemasangan *wedge* karena defek pada gigi berada di sisi distoproksimal dan sudah tidak memiliki gigi tetangga pada daerah distal, jadi pemasangan matriks sudah mencukupi dan tidak memungkinkan



diaplikasikan *wedge*. Selama prosedur restorasi dilakukan, terutama pada pembentukan dinding palatal, bagian lingual matriks dapat dibantu distabilkan oleh jari telunjuk operator. Penggunaan *Mylar matrix*/seluloid adalah teknik matriks yang paling populer untuk defek insisoprosimal. Pada restorasi dengan material komposit *light curing*, operator dapat memperpanjang waktu kerja yang memungkinkan untuk dilakukan teknik aplikasi secara inkremental. Matriks seluloid menawarkan keunggulan seperti sederhana dan mudah dalam penggunaan, tersedia luas, murah, tidak memerlukan peralatan khusus, dan cepat.¹⁰

Pada studi *in vitro* Pietroskovski *et al.* (2022) yang membandingkan efektivitas dua sistem *finishing & polishing* pada restorasi komposit terhadap 2 parameter: kekasaran permukaan dan perlekatan bakteri. Hasil penelitian ini menunjukkan bahwa permukaan poles tertinggi pada restorasi resin komposit *light-curing* diperoleh dari penggunaan *Mylar matrix*

(kelompok kontrol). Kelompok kontrol juga menunjukkan biomassa bakteri yang lebih sedikit dibandingkan dengan dua kelompok uji (*diamod bur & polishing disc*). Hasil ini didapatkan karena *Mylar matrix* merupakan material yang sangat halus, dan penggunaannya pada komposit *light-curing* akan memberikan keuntungan dari karakteristik tekstur Mylar tersebut. Namun, meski matriks Mylar yang konturnya relatif halus digunakan pada restorasi kelas III gigi anterior, tetap diperlukan *finishing* dan *polishing* menggunakan bahan abrasif.¹² Hasil ini juga sejalan dengan studi lain dari Bansal *et al.* (2019) yang menyatakan restorasi yang dibuat dengan matriks Mylar memiliki nilai kekasaran permukaan yang jauh lebih rendah dibandingkan dengan restorasi yang tidak dipoles dan dipoles. Penggunaan matriks Mylar pada restorasi resin komposit dapat mencegah terbentuknya *oxygen-inhibited layer* pada permukaan komposit selama polimerisasi sehingga menghasilkan permukaan yang halus, tidak lengket, dan memberikan tampilan klinis akhir yang lebih halus.⁸

Selain itu, pada kasus ini *gingival retraction cord* juga dipasang dengan tujuan untuk membantu akses, visibilitas, mencegah abrasi jaringan gingiva selama preparasi gigi, membatasi kelebihan bahan restorasi memasuki sulkus gingiva, dan memberikan

akses yang lebih baik untuk membentuk dan menyelesaikan restorasi.¹

Seminggu setelah restorasi kelas III komposit dilakukan, pasien datang untuk kontrol dan dilakukan evaluasi kembali. Tidak ditemukan adanya keluhan subjektif dan pemeriksaan objektif menunjukkan hasil yang baik. Selanjutnya dilakukan pemolesan restorasi hingga semua permukaan halus, kilap, dan rata tanpa ada bagian yang terasa mengganjal saat digunakan untuk oklusi. Pasien menyatakan puas dengan hasil perawatan yang dilakukan.

KESIMPULAN

Pada defek proksimal, pembentukan kontur menjadi tantangan besar bagi dokter gigi. *Mylar matrix* menjadi matriks pilihan yang umum digunakan pada restorasi kelas III komposit untuk membantu membentuk kembali kontur gigi anterior. Matriks ini menawarkan keunggulan dalam kemudahan penggunaannya. Perawatan kasus *pulpitis reversible* dengan lesi karies dalam dengan *indirect pulp capping* menggunakan kalsium hidroksida dilanjutkan *follow up* restorasi kelas III komposit dengan penggunaan *mylar matrix* pada gigi 23 pada prosedurnya terbukti berhasil dan efektif. Hasil perawatan menunjukkan bahwa vitalitas pulpa terjaga tanpa adanya keluhan subjektif dan pasien menyatakan puas dengan hasil restorasi secara keseluruhan.

DAFTAR PUSTAKA

1. Ritter A, Boushell LW, Walter R. Sturdevant's Art and Science of Operative Dentistry [Internet]. 7th ed. St. Louis, Missouri: Elsevier; 2019. Available from: www.konkur.in
2. Kementerian Kesehatan RI. Survei Kesehatan Indonesia (SKI) 2023 Dalam Angka. 2023.
3. Kemenkes. Fact Sheet Survei Kesehatan Indonesia (SKI) 2023: Kesehatan Gigi dan Mulut di Indonesia. Available from: <https://www.badankebijakan.kemkes.go.id/fact-sheet-survei-kesehatan-indonesia-ski-2023/>



4. Torabinejad M, Shabahang S. *Endodontics Principles and Practice*. 6th ed. Elsevier; 2021.
5. Goldberg M. Central Indirect and Direct Pulp Capping: Reactionary vs. Reparative Dentins. *JSM Dent*. 2020;8(1):1119.
6. Vural UK, Kiremitci A, Gokalp S. Which is the most effective biomaterial in indirect pulp capping? 4-year comparative randomized clinical trial. *Eur Oral Res*. 2022;56(1):35–41.
7. Bjørndal L, Simon S, Tomson PL, Duncan HF. *Management of deep caries and the exposed pulp*. Vol. 52, *International Endodontic Journal*. Blackwell Publishing Ltd; 2019. p. 949–73.
8. Bansal K, Gupta S, Nikhil V, Jaiswal S, Jain A, Aggarwal N. Effect of different finishing and polishing systems on the surface roughness of resin composite and enamel: An In vitro profilometric and scanning electron microscopy study. *Int J Appl Basic Med Res*. 2019;9(3):154.
9. Urkande NK, Mankar N, Nikhade PP, Chandak M, Ikhari A, Patel A. Anterior Matrix Systems for Composite Restorations: A Review. *Cureus*. 2023 Apr 5;
10. Hussien AOT, Ibrahim SH, Essa MES, Hafez RM. Restoring black triangle with bio-clear matrix versus conventional celluloid matrix method: a randomized clinical trial. *BMC Oral Health*. 2023 Dec 1;23(1).
11. Al-Otaibi F, Al-Zughaibi M, Al-Otaibi G. Usage of Matrix Band by Dental Students in Class II Restorations. The usage of Matrix Band by Dental Students in Class II Restorations. *Journal of Advanced Medical and Dental Sciences Research* [Vol [Internet]. 2019;7. Available from: www.jamdsr.com
12. Petrokovski Y, Zeituni D, Schwartz A, Beyth N. Comparison of Different Finishing and Polishing Systems on Surface Roughness and Bacterial Adhesion of Resin Composite. *Materials*. 2022 Nov 1;15(21).
13. Berman LH, Hargreaves KM. *Cohen's Pathways of the Pulp*. 12th ed. Elsevier; 2020.
14. Varma PVK, Krishna GG, Alla RK, Sowmya S, Swamy KNR, Malkapuram RS. Calcium Hydroxide Pulp Capping Agent: An Overview on Composition, Properties, and Clinical Applications. *UTTAR PRADESH JOURNAL OF ZOOLOGY*. 2023 Jun 6;44(10):63–72.
15. Sonia EL, Cahyani C. The Effect of Odontoblast Formation on Reversible Pulpitis After Application of Calcium Hydroxide and Mineral Trioxide Aggregate: Literature Review. In 2023. p. 56–66.
16. Momen Zain Al-Abideen Mostafa Sahib B, Hamid Ali BDS A. *Shade Selection Of Composite In Esthetic Dentistry*. 2023.