



## **PENATALAKSANAAN GIGI LUKSASI EKSTRUSI PADA GIGI SULUNG – TINJAUAN PUSTAKA**

### ***MANAGEMENT OF EXTRUSIVE LUXATION IN PRIMARY TEETH – A LITERATURE REVIEW***

**Ulfa Yasmin<sup>1</sup>, Rafidah Syifa Muthi'ah<sup>2</sup>**

<sup>1,2</sup>Program Studi Kedokteran Gigi, Fakultas Kedokteran, Universitas Sriwijaya, Palembang,  
Sumatera Selatan, Indonesia  
(Email Korespondensi : [rsyifamuthia@gmail.com](mailto:rsyifamuthia@gmail.com))

#### **ABSTRAK**

Cedera traumatik gigi (TDI) dan jaringan penyangga merupakan kasus yang sering terjadi pada anak-anak. Sekitar 30-40% anak-anak mengalami trauma pada gigi sulung dengan rentang usia 2 – 6 tahun. TDI pada gigi sulung merupakan ancaman besar bagi kesehatan karena dapat mengganggu fungsi bicara, pengunyahan, estetika, dan erupsi gigi tetap sehingga mengganggu pertumbuhan dan perkembangan gigi serta rahang. Luksasi ekstrusi merupakan salah satu trauma yang sering terjadi, dimana gigi lepas sebagian dari soketnya dan tampak memanjang. Oleh karena itu, penatalaksanaan gigi luksasi ekstrusi pada anak membutuhkan diagnosis yang tepat, rencana perawatan dan *follow-up* untuk mendapatkan hasil perawatan yang baik.

**Kata kunci:** Cedera traumatik gigi, luksasi ekstrusi, gigi sulung

#### **ABSTRACT**

*Traumatic dental injury (TDI) and supporting tissues are common occurrences in children. About 30-40% of children experience trauma to primary teeth, with an age range of 2 to 6 years. TDI to primary teeth poses a significant threat to health as it can disrupt speech function, chewing, aesthetics, and the eruption of permanent teeth, thereby affecting the growth and development of teeth and jaws. Extrusive luxation is one of the frequently occurring traumas, where the tooth is partially displaced from its socket and appears elongated. Therefore, the management of extrusive luxation in children requires accurate diagnosis, treatment planning, and follow-up to achieve favorable treatment outcomes.*

**Keywords:** *Traumatic dental injury, extrusive luxation, primary teeth*

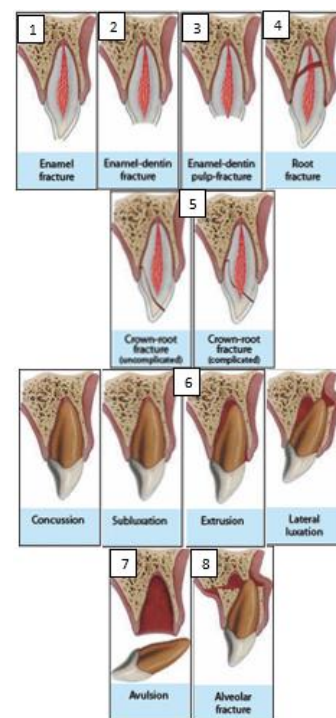
## PENDAHULUAN

Cedera pada anak-anak merupakan ancaman besar bagi kesehatan dan umumnya merupakan masalah kesehatan masyarakat yang seringkali terabaikan.<sup>1</sup> Cedera traumatik gigi (TDI) dapat menyebabkan masalah yang berkaitan dengan gigi dan jaringan pendukungnya. Hal ini secara langsung atau tidak langsung dapat mempengaruhi kehidupan individu tersebut, mengubah penampilan, mengganggu pengucapan, dan mengubah posisi gigi. TDI pada anak-anak dan remaja dianggap sebagai masalah kesehatan yang serius di seluruh dunia.<sup>2,3</sup>

Sebuah meta-analisis terbaru oleh Petti et al. melaporkan tingkat cedera traumatic gigi sebesar 22,7% mempengaruhi gigi sulung di seluruh dunia dan sering terjadi kekambuhan.<sup>4</sup> Saat anak-anak belajar merangkak, berjalan, berlari, dan menjelajahi lingkungan di sekitar mereka, terjatuh dan tabrakan yang tidak disengaja dalam aktivitas sering kali dapat terjadi, dan menjadi penyebab paling umum dari TDI. Faktanya, anak-anak berusia antara 2 dan 6 tahun adalah yang paling terpengaruh.<sup>5,6</sup>

Klasifikasi trauma gigi yang telah diterima secara luas adalah klasifikasi menurut Ellis dan Davey (1970) yaitu: kelas 1) fraktur mahkota sederhana; kelas 2) fraktur mahkota ekstensif belum melibatkan pulpa; kelas 3) fraktur mahkota melibatkan pulpa; kelas 4) fraktur gigi non-vital; kelas 5) avulsi; kelas 6) fraktur akar; kelas 7: displacement; kelas 8) fraktur mahkota secara keseluruhan; kelas 9) cedera traumatis pada gigi sulung.<sup>27</sup> *World Health Organization* (WHO) telah

mengembangkan klasifikasi ini menjadi: 1) fraktur email; 2) fraktur mahkota tanpa keterlibatan pulpa; 3) fraktur mahkota dengan keterlibatan pulpa; 4) fraktur akar; 5) fraktur mahkota-akar (komplisit dan unkomplit); 6) luksasi: ada beberapa subkategori yaitu: konsusi, subluksasi, luksasi lateral, luksasi ekstrusi, luksasi intrusi; 7) avulsi; 8) fraktur prosesus alveolaris (Gambar 1).<sup>7</sup>



Gambar 1. Klasifikasi trauma gigi<sup>2</sup>

Berdasarkan jenisnya, prevalensi cedera luksasi (subluksasi – 38,6% dan luksasi ekstrusi – 38,2%) lebih tinggi dari cedera lainnya terutama yang terjadi pada gigi sulung. Pada gigi permanen, fraktur mahkota paling sering terjadi.<sup>8</sup> Dalam konsensus umum, distribusi berdasarkan

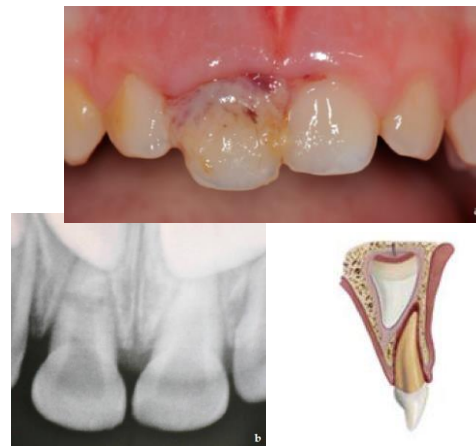
gender menunjukkan prevalensi trauma luksasi ekstrusi lebih tinggi pada anak laki-laki (usia 3 dan 4 tahun) daripada perempuan (usia 1 hingga 3 tahun). Insiden trauma tertinggi melibatkan insisivus sentral gigi sulung.<sup>9</sup>

Konsekuensi TDI gigi sulung berbeda-beda dan mencakup perubahan internal dan/atau resorpsi akar, ankilosis, dan obliterasi pulpa.<sup>10</sup> Trauma gigi sulung dapat mengakibatkan perubahan warna email menjadi putih atau kuning-coklat, hipoplasia email, fraktur mahkota, dilaserasi akar, malformasi mirip odontoma, duplikasi akar, terhentinya sebagian atau seluruh pembentukan akar, sekuestrasi benih gigi permanen dan gangguan erupsi pada gigi permanen.<sup>11</sup> Tingkat keparahan akibat trauma bergantung pada usia anak pada saat mengalami cedera, derajat resorpsi akar gigi sulung, jenis dan luas cedera, dan tahap perkembangan gigi pengganti pada saat cedera.<sup>12</sup>

## LUKSASI EKSTRUSI

Luksasi ekstrusi adalah jenis cedera traumatik yang disebabkan oleh adanya gaya dari arah oblik, ditandai dengan pemisahan sebagian atau seluruh perlekatan jaringan periodontal. Setelah mengalami cedera, gigi menjadi longgar dan mengalami pergeseran aksial. Secara klinis gigi tampak memanjang, disebut juga "avulsi parsial" dapat mengalami kehilangan pasokan vaskular dan vitalitas pulpa serta mobilitas yang parah sehingga gangguan pada oklusi dapat terjadi (Gambar 2).<sup>6,24</sup>

Gigi yang mengalami ekstrusi juga cenderung sensitif terhadap perkusi. Pasien biasanya mengeluh sakit saat mengunyah; namun, ketidaknyamanan spontan jarang terjadi. Diagnosis ditentukan melalui pemeriksaan klinis dan radiografi. Pemeriksaan klinis harus menyingkirkan kemungkinan fraktur alveolar dan pemeriksaan radiografi dilakukan untuk menyingkirkan kemungkinan fraktur akar dan menilai tingkat perkembangan akar.<sup>6,24,16</sup>



Gambar 2. Luksasi ekstrusi gigi sulung.<sup>19,6</sup>

Pengambilan gambar radiografi menggunakan radiografi periapikal (sensor/film ukuran 0, teknik paralel) atau radiografi oklusal (sensor/film ukuran 2) harus dilakukan tepat saat kunjungan awal untuk penentuan diagnosis. Secara radiografis, terlihat adanya ruang kosong (pelebaran ruang ligamen periodontal) di sekitar apeks gigi yang ekstrusi (Gambar 2).<sup>13,14</sup>

## PENATALAKSANAAN

Perawatan TDI pada gigi sulung berbeda dengan perawatan pada gigi permanen. Seringkali sulit untuk

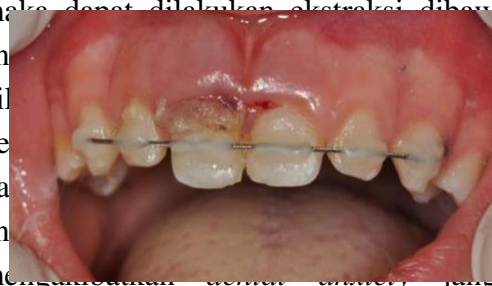memeriksa dan merawat anak kecil yang berada dalam situasi ketakutan. Namun, TDI yang tidak dirawat dapat menyebabkan prognosis yang buruk, misalnya pada tahap awal kehilangan gigi, dan ini dapat mempengaruhi anak secara fungsional dan psikologis.<sup>13,24</sup>

Banyak faktor yang perlu diperhatikan untuk pemilihan perawatan luksasi ekstrusi pada anak-anak seperti tingkat ekstrusi, tingkat perkembangan akar, waktu yang telah berlalu sejak cedera dan perilaku anak.<sup>24</sup> Dalam hal ini, *International Dental of Traumatology* (IADT) telah memberikan pedoman dalam penatalaksanaan trauma pada gigi sulung berkaitan dengan rekomendasi diagnosis dan perawatan.<sup>15</sup>

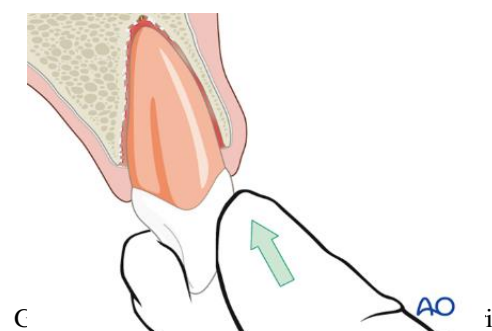
Opsi penanganan gigi yang mengalami luksasi meliputi hanya melakukan pemantauan, ekstraksi, reposisi secara spontan, dan reposisi disertai pemasangan *splint*.<sup>22</sup> Hal ini sesuai dengan pedoman IADT yaitu perawatan untuk gigi sulung *immature* dengan apeks terbuka yang mengalami ekstrusi kurang dari 3 mm dan tidak mengganggu oklusi, maka biarkan gigi reposisi secara spontan dalam waktu 6 bulan atau reposisi gigi secara hati-hati dalam jangka waktu 24 jam setelah cedera. Jangka waktu tersebut merupakan periode kritis di mana jaringan sekitar gigi masih dalam kondisi baik dan memungkinkan perbaikan yang lebih efektif. Keterlambatan dalam presentasi kasus dapat mempersulit gigi untuk direposisi.<sup>6,28</sup>

Bila gigi ekstrusi lebih dari 3 mm pada gigi sulung dengan apeks tertutup,

maka dapat dilakukan ekstraksi, dibuyah an... perlu dil... ng be... asi da... gi an... at meng... jangka panjang.<sup>6,24</sup>



Beberapa penelitian lain telah menerapkan penggunaan *splinting* dalam perawatan gigi sulung yang mengalami luksasi (intrusi, ekstrusi, dan pergeseran lateral), fraktur akar intra-alveolar, dan/atau fraktur alveolar.<sup>20</sup> Dari tinjauan sistematis terbaru oleh Day et al, pada kasus luksasi yang parah, terdapat dua opsi perawatan: (1) pencabutan jika ada risiko aspirasi atau gigi tertelan; (2) reposisi hati-hati gigi ke posisi semula menggunakan tekanan dengan jari (Gambar 3) dan, jika gigi tidak stabil di posisi barunya, pemasangan *splint* selama 4 minggu menggunakan *splint* fleksibel yang dipasang pada gigi yang tidak trauma di sekitarnya (Gambar 4).<sup>6</sup>





Gambar 4. Splinting fleksibel komposit.<sup>19</sup>

Edukasi untuk pasien atau orang tua yaitu dengan berhati-hati saat anak makan agar tidak menyebabkan gigi yang trauma semakin parah. Selain itu untuk mempercepat penyembuhan gingiva dan mencegah akumulasi plak, orang tua harus membersihkan area gigi anak dengan sikat bulu halus atau *cotton swab* dikombinasikan dengan obat kumur *chlorhexidine gluconate* 0,1%-0,2% bebas alkohol yang diberikan secara topikal dua kali sehari selama satu minggu.<sup>6,16</sup>

#### **FOLLOW-UP**

Dalam sebuah studi tentang komplikasi penyembuhan yang berhubungan dengan luksasi lateral dan ekstrusi gigi sulung, Lauridsen et al. melaporkan risiko nekrosis pulpa (PN), obliterasi saluran pulpa (PCO), resorpsi terkait infeksi (IRR), resorpsi terkait ankilosis (ARR), resorpsi terkait perbaikan (RRR), dan kehilangan gigi prematur (PTL).<sup>22,25</sup>

Komplikasi yang paling umum adalah kehilangan gigi prematur (43,3%), diikuti oleh obliterasi saluran pulpa (39,8%) dan nekrosis pulpa (15,6%). Tidak ada kasus resorpsi terkait ankilosis dan risiko resorpsi terkait perbaikan dan resorpsi terkait infeksi adalah 4,4% dan 3,8%.<sup>25</sup> Temuan ini mendukung pendekatan konservatif terhadap penanganan cedera ekstrusi gigi sulung dan mempertahankan *jadwal follow-up* yang

teratur sehingga tanda-tanda nekrosis pulpa atau resorpsi terkait infeksi dapat dideteksi dan ditangani tepat waktu.<sup>24</sup>

Saat *follow-up*, pemeriksaan klinis dilakukan setelah 1 minggu, 6-8 minggu, dan 1 tahun. Bila ada pemasangan *splinting* dengan kawat ortodontik untuk stabilisasi gigi yang bergeser akibat trauma, pasien dipantau setiap minggu. Setelah tiga minggu, ketika mobilitas berkurang dan setelah pemeriksaan klinis dan radiografi sudah ada penyembuhan periodontal dan tulang, *splint* dilepas.<sup>16,26</sup>

Bila terdapat kekhawatiran yang kemungkinan akan memberikan hasil yang tidak menguntungkan, maka tindak lanjut dilanjutkan setiap tahun hingga gigi permanen erupsi. Radiografi *follow-up* diindikasikan hanya jika temuan klinis menunjukkan adanya patosis (hasil yang tidak diinginkan). Orang tua harus diberitahu untuk mewaspadaai hasil yang tidak diinginkan dan harus kembali ke klinik secepat mungkin untuk dilakukan perawatan selanjutnya.<sup>6,16</sup>

Hasil yang diinginkan yaitu:

- Gigi asimtomatik
- Tidak ada gangguan terhadap perkembangan dan/atau erupsi gigi permanennya
- Penataan kembali gigi yang ekstrusi.
- Tidak ada gangguan oklusal.
- Perkembangan akar yang berkelanjutan pada gigi yang belum *mature*
- Penyembuhan pulpa harus memiliki warna yang sama dengan



warna mahkota yang tersisa. Diskolorasi transient merah/abu atau kuning menandakan obliterasi saluran pulpa. Tidak ada infeksi dan tidak ada nekrosis pulpa.<sup>6,16</sup>

Adapun hasil yang tidak diinginkan yaitu:

- Gigi simptomatik.
- Radiografi menandakan adanya nekrosis pulpa dan infeksi.
- Tidak ada perkembangan akar lebih lanjut pada gigi yang belum *mature*.
- Tidak ada perbaikan pada posisi gigi yang ekstrusi.
- Dampak negatif terhadap perkembangan dan/atau erupsi gigi permanennya.
- Adanya nekrosis pulpa dan infeksi seperti saluran sinus, pembengkakan gingiva, abses atau peningkatan mobilitas. Perubahan warna abu-abu gelap dengan satu atau lebih tanda infeksi.<sup>6,16</sup>

## DISKUSI

Cedera traumatik gigi (TDI) lebih sering terjadi pada anak-anak sekolah dan prasekolah, terhitung 5% dari seluruh cedera.<sup>5</sup> Masih terdapat kontroversi di seluruh dunia dalam penatalaksanaan TDI. Kunci untuk mendapatkan keberhasilan perawatan adalah diagnosis dan rencana perawatan yang akurat, serta *follow-up* yang diatur secara rutin.<sup>16</sup>

Berbagai pedoman, termasuk pedoman IADT, mengusulkan bahwa untuk trauma ekstrusi ringan kurang dari 3 mm, perawatannya dengan membiarkan gigi tersebut sampai sejajar secara spontan

atau dengan reposisi dan *splinting*.<sup>17</sup> Reposisi gigi dan stabilisasi segera pada posisi anatomi yang benar sangat penting untuk mengoptimalkan penyembuhan ligamen periodontal dan suplai neurovaskular, sekaligus menjaga estetika dan fungsional. *Splint* dengan kawat ortodontik dan resin komposit untuk stabilisasi gigi yang bergeser akibat trauma selama 2-4 minggu, seperti yang dilakukan oleh Pathak et al., dalam laporan kasusnya telah memberikan hasil yang memuaskan, karena memungkinkan mobilitas fisiologis dan pembersihan yang mudah.<sup>26</sup>

Selain itu, Faria et al., melaporkan sebuah kasus ekstrusi gigi pada anak laki-laki berusia 4 tahun dirawat dengan memeriksa pasien secara berkala hingga gigi permanen pengganti tumbuh untuk menghindari konsekuensi lebih lanjut pada gigi yang terkena terutama sekuele (gejala sisa) pada benih gigi permanen penggantinya. Perawatan dengan pendekatan minimal invasif ini juga terbukti memberikan hasil yang baik.<sup>6,18</sup>

Namun Giorgio et al., melaporkan sebuah kasus dimana terjadi fraktur akar bersamaan dengan luksasi ekstrusi maka pendekatan minimal invasif yang diusulkan oleh Faria et al., tidak dapat dilakukan. Peneliti dalam kasusnya telah mengikuti pedoman IATD terbaru dengan mengkombinasi indikasi luksasi ekstrusi dan fraktur akar; yaitu dengan mereposisi gigi dengan hati-hati dan *displinting* selama 4 minggu pada gigi yang berdekatan.<sup>18,19</sup>

Hal ini sesuai dengan Cho et al., yang melaporkan hasil perawatan *splinting*



pada 137 anak yang mengalami fraktur akar dan trauma luksasi ekstrusi dan lateral bahwa splinting menunjukkan prognosis yang lebih baik pada kasus fraktur akar daripada luksasi ekstrusi ( $p < 0,05$ ).<sup>20</sup>

Perawatan TDI yang tidak tepat pada gigi sulung dapat menyebabkan kerusakan yang lebih besar dibanding trauma itu sendiri. Beberapa kasus yang disajikan dalam literatur memperkuat pentingnya melakukan *follow-up* secara teratur dan menggaris bawahi konsep bahwa perawatan yang cepat dapat membuahkan prognosis yang baik untuk gigi sulung maupun gigi permanen.<sup>19</sup> Selain itu juga keberhasilan prosedur ditentukan oleh konsistensi hubungan dokter gigi-pasien dan penerapan protokol yang tepat.

## KESIMPULAN

Trauma pada gigi sulung sering terjadi dan dapat berdampak pada anak dan orang tuanya. Dokter gigi yang memeriksa harus mempertimbangkan faktor-faktor yang tepat sebelum memberikan perlakuan yang diperlukan. Diagnosis dan penatalaksanaan yang tepat diperlukan untuk meringankan rasa sakit dan ketidaknyamanan pada anak dan untuk mengurangi risiko kerusakan pada benih gigi permanennya. Selama penanganan cedera, penting untuk mencegah timbulnya rasa takut dan kecemasan pada anak-anak.

## DAFTAR PUSTAKA

1. Dhingra S, Marya CM, Avinash J, Gupta P, Nagpal R, Pruthi N. Prevalence and risk factors associated with trauma to permanent anterior teeth in 12 to 15 year old school going children in urban and rural areas of Faridabad, Haryana: a comparative study. *Int J Clin Prev Dent* 2012;8:89-95.
2. Andreasen, J.O.; Lauridsen, E.; Daugaard-Jensen, J. Dental traumatology: An orphan in pediatric dentistry? *Pediatr. Dent.* 2009, 31, 153–156.
3. Tham, R.C.; Cassell, E.; Calache, H. Traumatic orodental injuries and the development of an orodental injury surveillance system: A pilot study in Victoria, Australia. *Dent. Traumatol.* 2009, 25, 103–109
4. Petti, S.; Glendor, U.; Andersson, L. World traumatic dental injury prevalence and incidence, a meta-analysis-One billion living people have had traumatic dental injuries. *Dent. Traumatol.* 2018, 34, 71–86
5. Andersson, L.; Petti, S.; Day, P.; Kenny, K.; Glendor, U.; Andreasen, J.O. Classification, Epidemiology and Etiology. In *Textbook and Color Atlas of Traumatic Injuries to the Teeth*, 5th ed.; Andreasen, J.O., Andreasen, F.M., Andersson, L., Eds.; Wiley Blackwell: Copenhagen, Denmark, 2019; pp. 252–294
6. Day, P.F.; Flores, M.T.; O'Connell, A.C.; Abbott, P.V.; Tsilingaridis, G.; Fouad, A.F.; Cohenca, N.; Lauridsen, E.; Bourguignon, C.; Hicks, L.; et al. International Association of Dental Traumatology guidelines for the management of traumatic dental injuries: 3. Injuries in the primary dentition. *Dent. Traumatol.* 2020, 36, 343–359
7. Indiarti, Ike & Harsini, Sri & Budiardjo, Sarworini. (2015). REPLANTASI GIGI INSISIF SENTRAL ATAS PADA ANAK USIA 3½ TAHUN (LAPORAN KASUS). *Journal of Dentistry Indonesia*.



8. Díaz JA, Bustos L, Brandt AC, Fernández BE. Dental injuries among children and adolescents aged 1-15 years attending to public hospital in Temuco, Chile *Dent Traumatol.* 2010;26:254–61
9. Altun C, Ozen B, Esenlik E, Guven G, Gürbüz T, Acikel C, et al Traumatic injuries to permanent teeth in Turkish children, Ankara *Dent Traumatol.* 2009;25:309–13
10. Da Silva Fidalgo TK, Maia LC. Minimally invasive intervention of acute trauma in the primary dentition: Successful five-year follow-up. *Gen Dent.* 2012;60:158-61
11. Faria, Laís Veiga; dos Santos Chaves, Hebertt Gonzaga; Silva, Erlange Borges; dos Santos Antunes, Leonardo; Antunes, Lívia Azeredo Alves (2019). Minimally invasive treatment of an extruded deciduous tooth - Case report. *Dental Traumatology*, ed.12533–. doi:10.1111/edt.12533
12. Do Espírito Santo Jácomo DR, Campos V. Prevalence of sequelae in the permanent anterior teeth after trauma in their predecessors: a longitudinal study of 8 years. *Dent Traumatol.* 2009;25:300-4
13. F. Andreasen, J. Andreasen, and L. Andersson. Extrusive luxation and lateral luxation. *Textbook and Color Atlas of Traumatic Injuries to the Teeth*, Blackwell, Oxford, 4th edition, 2007.
14. N. V. Hermann, E. Lauridsen, S. S. Ahrensburg, T. A. Gerds, and J. O. Andreasen, “Periodontal healing complications following extrusive and lateral luxation in the permanent dentition: a longitudinal cohort study,” *Dental Traumatology*, vol. 28, no. 5, pp. 394–402, 2012.
15. Nendika Dyah Ayu Murika Sari, Putri Kusuma Wardani Mahendra. "Penatalaksanaan Trauma Pada Gigi Anterior Desidui (Laporan Kasus)." *Jurnal Ilmiah dan Teknologi Kedokteran Gigi* 18.2 (2022) 64-68
16. C. Bourguignon, N. Cohenca, E. Lauridsen et al., “International Association of Dental Traumatology guidelines for the management of traumatic dental injuries: 1. Fractures and luxations,” *Dental Traumatology*, vol. 36, no. 4, pp. 314–330, 2020.
17. Flores MT. Traumatic injuries in the primary dentition. *Dent Traumatol.* 2002;18:287-98.
18. Faria, Laís Veiga; dos Santos Chaves, Hebertt Gonzaga; Silva, Erlange Borges; dos Santos Antunes, Leonardo; Antunes, Lívia Azeredo Alves (2019). Minimally invasive treatment of an extruded deciduous tooth - Case report. *Dental Traumatology*, (), ed.12533–. doi:10.1111/edt.12533
19. Di Giorgio G, Zumbo G, Saccucci M, Luzzi V, Ierardo G, Biagi R, Bossù M. Root Fracture and Extrusive Luxation in Primary Teeth and Their Management: A Case Report. *Dent J (Basel).* 2021 Sep 11;9(9):107
20. Cho, Won Chang; Nam, Ok Hyung; Kim, Mi Sun; Lee, Hyo-Seol; Choi, Sung Chul (2017). A retrospective study of traumatic dental injuries in primary dentition: treatment outcomes of splinting. *Acta Odontologica Scandinavica*, 1–4. doi:10.1080/00016357.2017.1414956
21. Dos Santos Fernandez M, Schuch HS, Araújo ABG, Goettems ML. Splinting in the management of dental trauma in the primary dentition: a systematic review. *Eur*



- Arch Paediatr Dent. 2023 Apr;24(2):167-175.
22. Assunção, L. R. da S., Ferelle, A., Iwakura, M. L. H., Nascimento, L. S. do ., & Cunha, R. F.. (2011). Luxation injuries in primary teeth: a retrospective study in children assisted at an emergency service. *Brazilian Oral Research*, 25(2), 150–156.
  23. Das, S., Thosar, N. R., Khubchandani, M., Malviya, N. S., & Ragit, R. (2023). Management of Laterally Luxated Primary Teeth: A Case Report. *Cureus*, 15(2), e35218.
  24. Slayton RL, Palmer EA. Traumatic dental injuries in children: a clinical guide to management and prevention. 1st edn. Springer: Berlin, Germany. 2020.
  25. Lauridsen E, Blanche P, Yousaf N, Andreasen JO. The risk of healing complications in primary teeth with extrusive or lateral luxation-a retrospective cohort study. *Dent Traumatol*. 2017;33:307–16
  26. Pathak A, Kaur J, Dogra M, Verma J, Jain K. Conservative Management of Trauma to Deciduous Maxillary Anterior Teeth: A Case Report. *Int J Oral Health Med Res* 2016;3(1):206-209.
  27. Ellis GE, Davey KW. The Classification and Treatment of Injuries To the Teeth of Children. 5th edition. Chicago, Ill, USA: Year Book Medical; 1970
  28. Elleray E, Brizuela M, Pepper T. Trauma to the Primary Dentition. [Updated 2023 Jun 1]. In: StatPearls [Internet]. Treasure Island (FL): StatPearls Publishing; 2024 Jan-