



GIGI NATAL DAN NEONATAL : TINJAUAN PUSTAKA

NATAL AND NEONATAL TEETH : A LITERATURE REVIEW

Ulfa Yasmin¹ , Syifa Khairiah²

¹Program Studi Profesi Kedokteran Gigi, Fakultas Kedokteran, Universitas Sriwijaya,
Palembang, Sumatera Selatan, Indonesia

(Email Korespondensi : syifaik30@gmail.com)

ABSTRAK

Gigi natal adalah gigi yang muncul pada saat bayi lahir, dan gigi neonatal adalah gigi yang tumbuh pada 30 hari pertama setelah lahir. Insiden gigi natal dan neonatal berkisar antara 1:2.000 hingga 1:3.500. Gigi natal dan neonatal dapat menimbulkan banyak komplikasi terutama sindrom Riga-Fede dan ketidaknyamanan pada saat menyusui. Perawatan pada gigi natal dan neonatal harus mempertimbangkan apakah gigi tersebut merupakan bagian dari gigi normal atau gigi supernumerary. Jika gigi yang erupsi merupakan gigi normal dan tumbuh dengan baik, gigi tersebut harus dibiarkan di lengkung gigi dan hanya dicabut jika gigi tersebut mengganggu proses makan atau jika gigi tersebut goyang dan berisiko tertelan. Indikasi pencabutan gigi tersebut meliputi risiko dislokasi, tertelan dan cedera traumatis pada lidah bayi dan/atau payudara ibu.

Kata kunci: gigi natal, neonatal, sindrom Riga-Fede

ABSTRACT

Natal teeth are teeth that appear when a baby is born, and neonatal teeth are teeth that grow in the first 30 days after birth. The incidence of natal and neonatal teeth ranges from 1:2,000 to 1:3,500. Natal and neonatal teeth can cause many complications, especially Riga-Fede syndrome and discomfort during breastfeeding. Treatment of natal and neonatal teeth must consider whether the teeth are part of a normal dentition or supernumerary teeth. If the erupted tooth is a normal tooth and grows well, the tooth should be left in the dental arch and only removed if the tooth interferes with the feeding process or if the tooth is loose and at risk of being swallowed. Indications for tooth extraction include the risk of dislocation, swallowing and traumatic injury to the baby's tongue and/or mother's breast.

Keywords: natal teeth, neonatal, Riga-Fede syndrome

PENDAHULUAN

Erupsi gigi sulung yang normal biasanya terjadi sekitar usia 6 bulan. Erupsi gigi dini merupakan kondisi yang jarang terjadi, tergantung pada waktu erupsinya, gigi tersebut didefinisikan sebagai gigi natal yang muncul saat lahir, dan gigi neonatal yang erupsi pada bulan pertama kehidupan.^{1,4,5,6} Gigi natal/neonatal paling umum terjadi pada mandibula dari gigi insisivus sentral.^{3,4,5}

Etiologi pasti terjadinya erupsi prematur atau munculnya gigi natal dan neonatal belum diketahui.^{3,4} Namun diduga bahwa erupsi dini gigi sulung mungkin berhubungan dengan lokasi superfisial dari benih gigi yang sedang berkembang di tulang alveolar. Ada juga hipotesis bahwa peningkatan resorpsi tulang di atasnya menyebabkan erupsi gigi prematur.^{3,4}

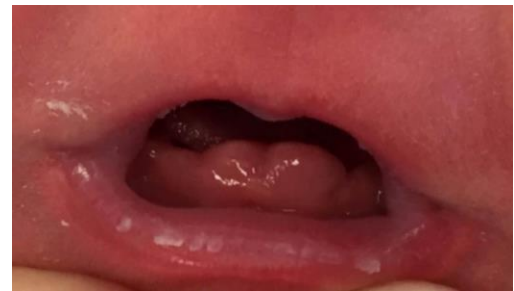Gigi natal atau neonatal dapat bervariasi dalam ukuran, bentuk atau warna, dari ukuran kecil hingga normal, dari bentuk kerucut hingga normal, dan dari warna kekuningan hingga buram. Biasanya, gigi ini memiliki penampilan yang belum matang dengan hipoplasia email dan dentin, dengan pembentukan akar yang kecil atau tidak ada sama sekali. Sebagian besar gigi natal/neonatal bersifat *mobile*, karena buruknya perlekatan pada alveolar ridge dengan jaringan lunak.^{3,4,6,7,8}

Oleh karena itu, pada setiap bayi yang baru lahir diperlukan pemeriksaan mulut yang lengkap untuk diagnosis dan pengobatan dini, sehingga kemungkinan komplikasi dapat dihindari. Komplikasi paling serius yang mungkin terjadi adalah tertelannya gigi goyang yang diikuti dengan asfiksia pada bayi. Selain itu, sebagian besar gigi natal atau neonatal erupsi dari gigi sulung normal. Perawatan gigi neonatal bervariasi dari

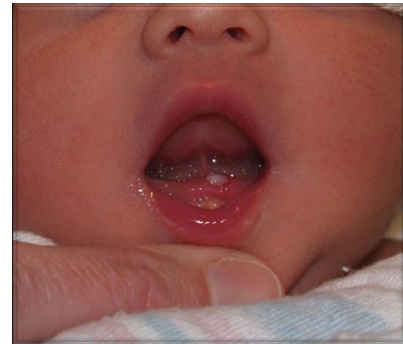intervensi konservatif hingga bedah, termasuk pencabutan gigi.^{2,8}

GIGI NATAL DAN NEONATAL

Gigi natal dan gigi neonatal dibedakan dari waktu munculnya gigi tersebut.⁵ Gigi natal adalah gigi yang muncul saat lahir, dan gigi neonatal adalah gigi yang tumbuh pada 30 hari pertama setelah lahir. Gigi ini juga disebut sebagai “gigi bawaan”, “gigi sulung janin”.^{1,4,5,6}



Gambar 1. Bayi perempuan berusia dua hari dengan gigi natal.³



Gambar 2. Gigi natal pada bayi berusia 3 bulan.⁵

INSIDEN DAN PREVALENS

Gigi natal tiga kali lebih umum dibandingkan gigi neonatal. Insiden gigi natal dan neonatal berkisar antara 1:2.000 hingga 1:3.500.^{3,4} Sekitar 85-90% gigi natal atau neonatal merupakan gigi sulung yang erupsi prematur, dan Hanya 1% hingga 10% gigi natal dan neonatal yang merupakan gigi supernumerary.^{1,3,4,5} Sebagian besar erupsi gigi prematur tampaknya terjadi pada bayi



normal, dengan atau tanpa riwayat keluarga dengan kondisi tersebut.¹

Yang paling sering terjadi di daerah gigi insisivus sentral mandibula (85%), diikuti oleh gigi insisivus maksila (11%), gigi kaninus atau gigi molar mandibula (3%), dan gigi kaninus atau gigi geraham maksila (1%) dalam urutan menurun.^{3,4,5} Gigi kaninus pada masa natal atau neonatal sangat jarang terjadi.³ Tidak ada perbedaan prevalensi antara laki-laki dan perempuan.^{3,4}

ETIOLOGI

Etiologi pasti terjadinya erupsi prematur atau munculnya gigi natal dan neonatal tidak diketahui.³ Hal ini juga diduga terjadi karena pewarisan autosomal yang dominan. Gangguan endokrin akibat hipofisis, tiroid, dan gonad juga mungkin menjadi salah satu faktor kuncinya.^{3,4,5} Hipotesis lain yang dikemukakan adalah bahwa resorpsi tulang di atasnya yang berlebihan atau meningkat sehingga menyebabkan erupsi dini gigi natal atau neonatal. Kesehatan ibu yang buruk, gangguan endokrin, demam selama kehamilan, dan sifilis kongenital merupakan beberapa faktor predisposisi terjadinya gigi natal dan neonatal.^{3,4,6}

Namun, menurut Stamford dkk. terjadinya gigi natal yang berhubungan dengan agenesis gigi primernya tampaknya berhubungan dengan pola perkembangan gigi yang dipercepat atau prematur dibandingkan dengan posisi superfisial dari benih gigi.³

KLASIFIKASI

Secara klinis, gigi natal dan neonatal dapat diklasifikasikan berdasarkan tingkat kematangannya: (1) gigi natal atau neonatal yang matang, sudah hampir atau sepenuhnya berkembang dan memiliki prognosis yang cukup baik, dan (2) gigi natal atau neonatal yang belum matang, tidak lengkap atau memiliki struktur yang kurang baik dengan prognosis yang

buruk.¹⁰

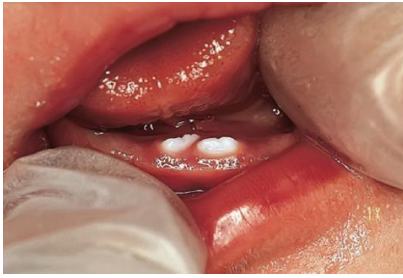Klasifikasi klinis lain berdasarkan morfologi gigi saat erupsi ke dalam rongga mulut: (1) mahkota berbentuk kerang yang tidak melekat dengan baik pada alveolus oleh jaringan gingiva dengan tidak adanya akar, (2) mahkota padat yang tidak melekat dengan baik pada alveolus oleh jaringan gingiva dengan sedikit atau tidak ada akar, (3) erupsi margin insisal mahkota melalui jaringan gingiva, dan (4) edema gingiva dengan gigi teraba tetapi tidak erupsi.¹⁰

SINDROM TERKAIT

Beberapa sindrom dilaporkan berhubungan dengan gigi natal dan gigi neonatal. Sindrom ini termasuk Ellis-Van Creveld (Chondroectodermal Dysplasia), Pachyonychia Congenital (Jadassohn Lewandowsky), Hallermann-Streiff (Oculomandibulodyscephaly dengan Hypotrichosis), Rubinstein-Taybi, Steatocystoma Multiplex, Pierre-Robin, Cyclopia, Pallister-Hall, Short Rib-Polydactyly (tipe II), Wiedemann-Rautenstrauch (Neonatal Progeria), cleft lip and palate, Pfeiffer, Displasia Ektodermal, Disostosis Kraniofasial, Steatocystoma Multipel, Sotos, Adrenogenital, Epidermolisis Bullosa Simplex termasuk Van der Woude, Sindrom Down, dan Sindrom Walker- Warburg.^{3,5,6}

GAMBARAN KLINIS

Secara klinis, gigi natal dan neonatal biasanya kurang berkembang, goyang dan berbentuk kerucut, dengan perubahan warna buram coklat kekuningan atau keputihan, dan memiliki enamel hipoplastik. Kadang-kadang ukuran, bentuk dan warnanya normal. Akarnya belum berkembang dan gigi masih melekat pada gingiva dan goyang.^{3,4,6,7}

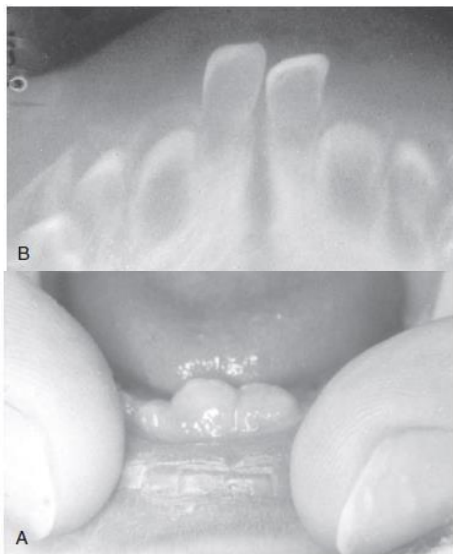


Gambar 3. Gigi natal pada bayi perempuan berusia 2 hari.⁷

PEMERIKSAAN RADIOGRAFI

Pemeriksaan radiografi sangat penting dilakukan untuk memastikan apakah gigi natal/neonatal tersebut merupakan komponen gigi normal atau gigi supernumerary, untuk menentukan jumlah perkembangan akar dan untuk menetapkan diagnosis banding.^{3,8} Nodul Bohn dan epulis kongenital dapat disalahartikan sebagai gigi natal. Keuntungan lain dari radiografi adalah dapat memperlihatkan hubungan antara gigi natal dan gigi yang berdekatan.⁸

Gambaran radiografi gigi yang umum berupa lapisan email dan dentin yang berongga yang mengalami pengapuran tanpa jaringan pulpa, bentuknya seperti mahkota seluloid.¹¹



Gambar 4. (A) Orang tua bayi berusia 3 minggu khawatir dengan massa jaringan yang menonjol pada tulang rahang bawah. (B) Radiografi menunjukkan dua gigi insisivus sentral desidui yang akan segera tumbuh.⁵

TEMUAN HISTOLOGI

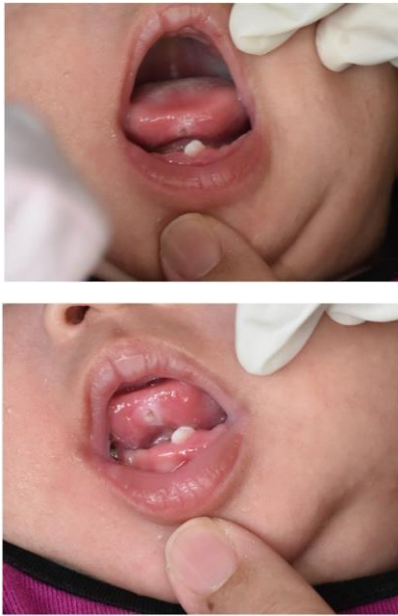Enamel pada gigi natal dan neonatal normal untuk usia anak-anak. Namun, setelah gigi tumbuh sebelum waktunya, matriks email yang tidak terkalsifikasi akan terkikis karena mineralisasi yang tidak lengkap yang menyebabkan gigi menjadi berwarna kuning kecokelatan dan kerusakan email terus-menerus. Lebih jauh lagi, peningkatan mobilitas menyebabkan perubahan dentin dan sementum serviks dan kemungkinan terjadinya degenerasi *hertwig's sheath* yang mencegah pembentukan akar. Beberapa temuan histologis telah menunjukkan bahwa meskipun struktur email gigi natal dan neonatal normal, proses mineralisasi email terganggu oleh erupsi dini. Oleh karena itu, email digambarkan sebagai hipomineralisasi atau displastik dan rentan terhadap perubahan warna dan keausan.¹⁰

Data histologis pada gigi natal dan neonatal juga menemukan bahwa berbagai tingkat hipoplasia enamel menutupi mahkota gigi tersebut. Ketebalan enamel untuk gigi natal adalah 300 nanometers (nm) dan untuk gigi neonatal adalah 135 nm, sedangkan pada gigi primer normal lapisan enamel berada di antara 1000 dan 1200 nm. Area dentin tidak menunjukkan perbedaan signifikan dibandingkan dengan gigi primer normal; namun beberapa studi SEM pada gigi tersebut menunjukkan ruang interglobular yang besar dengan inklusi sel abnormal.¹⁰

KOMPLIKASI

Komplikasi utama dari gigi natal atau neonatal adalah ulserasi pada permukaan ventral lidah akibat ujung insisal gigi yang tajam. Kondisi ini juga dikenal sebagai penyakit atau sindrom Riga-Fede Lesi dimulai sebagai area yang terkikis, berkembang menjadi massa ulserasi granulomatosa yang membesar. Komplikasi lain yang disebutkan adalah cedera pada payudara ibu dan ketidaknyamanan selama menyusui yang diikuti dengan penolakan makan, malnutrisi dan dehidrasi pada bayi. Akibat yang terlihat pada gigi antara lain lesi

karies, polip pulpa, atau erupsi dini gigi penerus.^{3,4,7}



Gambar 5. Ulserasi pada ventral lidah (Riga Fide Disease) pada bayi berusia 1 bulan.⁴

PERAWATAN

Perawatan harus mempertimbangkan apakah gigi tersebut merupakan bagian dari gigi normal atau gigi supernumerary, dan pemeriksaan radiografi merupakan alat bantu penting untuk diagnosis diferensial. Jika gigi supernumerary, gigi tersebut harus dicabut dan jika gigi tersebut merupakan bagian dari gigi normal dan dianggap matang, gigi tersebut harus dipertahankan dan dijaga dalam kondisi sehat di mulut bayi.⁹

Dokter gigi harus memutuskan antara perawatan gigi dan pencabutan berdasarkan aspek-aspek yang baru saja disebutkan. Bila perawatan gigi natal dari gigi insisivus normal memungkinkan, harus menjadi pilihan pertama, karena pencabutan gigi dini dapat menyebabkan gigi permanen berjejal. Bila perawatan dipilih, penilaian harus dilakukan terhadap kebutuhan untuk menghaluskan permukaan gigi atau menutupinya dengan resin komposit untuk mencegah ulserasi pada lidah bayi atau payudara ibu. Jika gigi neonatal diputuskan untuk dipertahankan, orang tua harus diberitahu tentang

perlu nya kebersihan gigi yang memadai dan penggunaan fluoride dan tindak lanjut profesional berkala harus dijadwalkan.⁹ Pencabutan gigi sebaiknya dilakukan jika menimbulkan ketidaknyamanan saat menyusui, mengganggu proses menyusui, menimbulkan luka traumatis dan jika gigi sangat mudah bergerak dan terdapat risiko aspirasi atau tertelan, atau jika mahkota gigi tidak berkembang dengan baik. Penting untuk berkonsultasi dengan dokter anak mengenai risiko perdarahan sebelum pencabutan karena risiko perdarahan pada bayi baru lahir karena hipoprotrombinemia. Ekstraksi sebaiknya dilakukan setelah 10 hari bayi lahir atau lebih dan memiliki kadar vitamin K dalam darah yang sesuai. Masa tunggu sepuluh hari ini adalah untuk memungkinkan flora normal usus terbentuk untuk memproduksi vitamin K, faktor penting untuk produksi protrombin di hati. Karena vitamin K parenteral mencegah penyakit hemoragik yang mengancam jiwa pada bayi baru lahir, American Academy of Pediatrics merekomendasikan agar semua bayi baru lahir diberikan dosis intramuskular tunggal 0,5 hingga 1 mg vitamin K. Jika tidak memungkinkan untuk menunda pencabutan, konsultasi dengan dokter anak, sehingga dapat menilai apakah ada kebutuhan untuk pemberian vitamin K, jika bayi baru lahir tidak menerima vitamin K segera setelah lahir. Pilihan lain yang dapat digunakan adalah pembulatan sudut tajam tepi insisal gigi.^{5,6,10}

KESIMPULAN

Gigi natal adalah gigi yang muncul saat lahir, dan gigi neonatal adalah gigi yang tumbuh

pada 30 hari pertama setelah lahir. Gigi natal dan neonatal dapat menimbulkan banyak komplikasi.

Perawatan untuk gigi natal dan neonatal dapat dilakukan pencabutan atau mempertahankan gigi apabila gigi tersebut normal dan dianggap matang. Pencabutan gigi dilakukan jika menimbulkan



ketidaknyamanan saat menyusui, mengganggu proses menyusui, menimbulkan luka traumatis dan jika gigi sangat mudah bergerak dan terdapat risiko aspirasi atau tertelan, atau jika mahkota gigi tidak berkembang dengan baik.

Pencabutan setelah 10 hari bayi lahir, namun sebelum pencabutan penting untuk berkonsultasi dengan dokter anak mengenai resiko perdarahan pada saat pencabutan.

neonatal teeth: A report of three cases. *Stomatos*. 2015. 21(40)

DAFTAR PUSTAKA

1. Kinsler V, Hoeger P, Yan AC, Harper J. Harper's textbook of pediatric dermatology. 4th edition. India. WileyBlackwell. 2020. p78
2. Jamani NA, Ardini YD, Harun NA. Neonatal tooth with Riga-Fide disease affecting breastfeeding: a case report. *International breastfeeding journal*. 2018. 13(35)
3. Dean JA. McDonald and Avery's Dentistry for the Child and Adolescent, 11th Edition. China, Elsevier. 2021. P409
4. Glick M. Burket's Oral Medicine. 12th edition. India. Jaypee Brothers Medical Publishers. 2014. p674
5. Anton E, Doroftei B, Grab D, Forna N, Tomida M, Nicolaiciuc OS, Simionescu G, Ancuta E, Plopa N, Maftai R, Ilea C, Anton C. Natal and Neonatal Teeth: A Case Report and Mecanistical Perspective. *Healthcare*. 2020. 8(538)
6. Ghom AG. Textbook of oral medicine. 2nd edition. India. Jaypee Brothers Medical Publishers. 2010. p127
7. Koch G, Poulsen S, Espelid I, Haubek I. Pediatric dentistry : a clinical approach. India. Wiley Blackwell. 2017. p46
8. Mhaske S, Yuwanati MB, Mhaske A, Ragavendra R, Kamath K, Saawarn S. Natal and Neonatal Teeth: An Overview of the Literature. *ISRN Pediatrics*. 2013
9. Malki GA, Albadawi EA, Dahlan MA. Natal Teeth: A Case Report and Reappraisal. *Case Reports in Dentistry*. 2015
10. Rao RS, Mathad SV. Natal teeth: Case report and review of literature. *Journal of Oral and Maxillo Facial Pathology*. 2009.13(1)
11. Romano AR, Azevedo MS, Hartwig AD, FrancaPinto CC, Cenci MS. Natal and