

# Analisis Kulit Marmut sebagai Model Hewan dalam Penelitian Dermatologi dan Kedokteran Estetika

## *Analysis of Guinea Pig Skin as Animal Model in Dermatology and Aesthetic Medicine*

Laksmindra Fitria<sup>1,\*</sup> dan Isma Cahya Putri Gunawan<sup>1</sup>

<sup>1</sup>Fakultas Biologi, Universitas Gadjah Mada, Jalan Teknik Selatan, Sekip Utara, Yogyakarta, 55281, Indonesia.

\*Corresponding Author: [laksmindraf@ugm.ac.id](mailto:laksmindraf@ugm.ac.id)

**Abstrak:** Kulit memegang peranan penting sebagai proteksi terhadap pengaruh buruk lingkungan, salah satunya radiasi sinar ultraviolet (UVR) yang berasal dari pancaran sinar matahari. Oleh karena itu, kerusakan kulit akibat UVR (*photodamage*) menjadi topik utama dalam kajian dermatologi dan kedokteran estetika, terutama di negara-negara tropis. Marmut sebagai mammal tropis berpotensi dikembangkan menjadi model hewan dalam penelitian terkait kulit karena memiliki *coat* dengan pola pigmentasi yang mirip dengan manusia. Penelitian ini bertujuan untuk mempelajari kondisi kulit dan struktur histomorfometri kulit marmut berdasarkan variasi warna *coat*. Sampel berupa enam individu marmut betina dewasa dengan corak *tricolor* dan *tortoiseshell*. Rambut punggung dicukur bersih dengan luas area 2 cm x 2 cm, kemudian dilakukan pemeriksaan kondisi kulit menggunakan *Skin Analyzer*. Selanjutnya, sampel kulit dibuat preparat histologis metode parafin dengan fiksatif NBF 10 % dan pewarnaan Hematoxylin & Eosin (H&E) untuk diukur ketebalan epidermis dan dermisnya. Hasil menunjukkan bahwa semakin gelap warna *coat* maka sebum dan pigmentasi semakin tinggi, sebaliknya elastisitas dan kolagen semakin rendah, dan tidak ada perbedaan yang signifikan terhadap kelembapan kulit pada semua warna *coat*. Pemeriksaan histomorfometri menunjukkan bahwa pada marmut *tortoiseshell* semakin gelap warna *coat* maka epidermis dan dermis semakin tebal, sedangkan pada marmut *tricolor* ketebalan epidermis dan dermis bervariasi. Selain itu, marmut *tortoiseshell* memiliki epidermis dan dermis yang lebih tebal dibandingkan marmut *tricolor*. Kesimpulan menunjukkan bahwa warna *coat* mempengaruhi ketebalan epidermis dan dermis serta pola pigmentasi *tortoiseshell* cocok digunakan sebagai hewan model untuk manusia.

**Kata kunci:** Analisis kulit; *Cavia porcellus*; warna kulit; *photodamage*; UVR

**Abstract:** Skin is the main barrier to protect against harmful environmental influences, one of which is ultraviolet radiation (UVR) which comes from sunlight. Therefore, skin damage due to UVR (photodamage) has gained prominence in dermatology and aesthetic medicine, especially in tropical countries. Guinea pig (GP) as tropical mammal is potential to serve as animal model for skin-related research due to the similarity of their coat pigmentation to that of humans. This research aims to study the skin condition and histomorphometric structure of GP skin with coat color variations. Samples consisted of six adult female GP with tricolor and tortoiseshell patterns. After neatly shaved in 2 x 2 cm<sup>2</sup> area, skin condition is then evaluated using Skin Analyzer. Skin samples were processed into histological preparations using paraffin method with 10 % NBF as fixative and stained with Hematoxylin & Eosin (H&E) to measure the thickness of epidermis and dermis. Results demonstrated that skin moisture levels do not significantly differ between coat colors, higher levels of sebum and pigmentation correspond with darker coat colors, whereas lower levels of elasticity and collagen are associated with lighter coat colors. Histomorphometric examination showed that in tortoiseshell GP, the thickness of the epidermis and dermis increased with the coat color, but in tricolor GP, the thickness of epidermis and dermis varied. Furthermore, tortoiseshell GP have thicker epidermis and dermis than tricolor GP. It can be concluded that coat color influences the thickness of epidermis and dermis as well as pigmentation pattern of tortoiseshell is suitable as animal model for humans.

**Keywords:** Skin analysis; *Cavia porcellus*; skin tone; photodamage; UVR

Dikumpulkan: 30 Oktober 2023 Direvisi: 28 Juni 2024 Diterima: 9 Agustus 2024 Dipublikasi: 31 Agustus 2024

## Pendahuluan

Kulit memiliki peranan sangat penting yaitu sebagai pelindung fisik, salah satunya sebagai pelindung tubuh dari bahaya radiasi sinar ultraviolet (UV) yang berlebihan (Debeer *et al.*, 2013). Di negara-negara tropis termasuk Indonesia, matahari bersinar sepanjang tahun sehingga secara alami terjadi paparan UV lebih tinggi. Radiasi UV yang berlebihan berdampak buruk terhadap kesehatan kulit (Irina *et al.*, 2021). Kerusakan kulit akibat sinar UV (*photodamage*) menjadi salah satu topik utama di bidang kedokteran tropis, baik digunakan dalam kajian dermatologis maupun estetika (Cadet *et al.*, 2020).

Marmut merupakan mammal tropis yang berasal dari Pegunungan Andes Tengah, Amerika Selatan. Setelah didomestikasi oleh penduduk setempat sejak tahun 5000 SM, hewan ini dibawa oleh para pedagang Belanda dan Portugis ke berbagai negara termasuk Indonesia. Marmut adalah spesies hewan pertama yang dikembangkan sebagai model hewan dalam penelitian biologis dan kedokteran (Fitria *et al.*, 2022). Menurut Choi & Kim (2011), marmut dapat dikembangkan sebagai model hewan untuk penelitian dermatologi dan kedokteran estetika. Hal tersebut karena kulit marmut memiliki karakteristik yang mirip dengan kulit manusia dalam hal ketebalan, keberadaan melanosit, dan melanosom di epidermis, serta respons terhadap radiasi UV B. Marmut banyak dijumpai di Indonesia, namun demikian belum lazim digunakan sebagai hewan coba. Salah satu penyebabnya adalah belum ada fasilitas hewan yang secara komersial mengembang-biakkan marmut khusus untuk keperluan riset. Sebagian besar masyarakat memelihara marmut sebagai hewan kesayangan (Fitria *et al.*, 2022).

Watson *et al.* (2014) dan Zvyagintseva *et al.* (2020) menggunakan marmut Hartley yang merupakan individu albino sebagai model hewan terkait efek radiasi UVB terhadap kulit. Menurut Konger *et al.* (2016), individu albino dan berpigmen menunjukkan respons yang berbeda terhadap radiasi UV. Watson *et al.* (2019) dan Harlisa *et al.* (2021) menggunakan marmut *American shorthair* dengan warna *coat* yang beragam. Menurut Fajuyigbe & Young (2016), variasi warna kulit juga memberikan respons yang berbeda terhadap radiasi UV. Yoshida *et al.* (2012), Choi *et al.* (2011), dan Tobiishi *et al.*

(2015) menggunakan marmut coklat (*brownish AI*), namun marmut jenis ini tidak tersedia di Indonesia sehingga harus diimpor yang berarti memakan waktu dan biaya yang tidak sedikit.

Berdasarkan latar belakang tersebut, maka penelitian ini bertujuan untuk mengeksplorasi potensi marmut lokal yang dikembangkan di Indonesia sebagai model hewan dalam penelitian praklinis bidang dermatologi dan kedokteran estetika, terutama yang berkaitan dengan efek radiasi UV terhadap kesehatan kulit. Temuan dalam penelitian ini ke depannya dapat dilanjutkan dengan publikasi penyajian data melalui *open science* dan pengembangan *artificial intelligence* (AI) berupa *3D-imaging system* untuk keperluan diagnosis (Zhouxiao *et al.*, 2022). Kedua gebrakan di bidang teknologi digital tersebut diketahui sangat membantu para peneliti di seluruh penjuru dunia untuk dapat mengakses referensi secara luas maupun berbagi data dan informasi penunjang yang diperlukan.

## Bahan dan Metode

### Pengadaan dan pemeliharaan hewan coba

Hewan coba berupa enam marmut betina dewasa tipe *breed American shorthair* dengan corak *tricolor* (putih, oranye/coklat, hitam) dan *tortoiseshell* (coklat, hitam). Marmut berusia enam bulan dengan kisaran berat badan 500-600 gram yang merupakan hasil pengembangbiakan (F2) di fasilitas hewan Fakultas Biologi UGM (*Animal House*). Marmut dipelihara dalam kandang tipe *floor pen* yang ditempatkan di ruang khusus marmut di *Animal House* Fakultas Biologi UGM dengan memperhatikan prosedur standar pemeliharaan marmut laboratorium atau *husbandry* (Clemons & Seeman, 2011) yang meliputi pengandangan, pemberian pakan, pemantauan kesehatan, dan sanitasi (Fitria *et al.*, 2022). Selama percobaan, marmut diberi makan pelet (Oxbow<sup>®</sup>, USA) dan air minum mineral isi ulang (Berkah Tirta Jaya, Yogyakarta). Sumber fiber berupa *timothy hay* (Oxbow<sup>®</sup>, USA) dan sumber vitamin C diperoleh dari sayuran/buah segar dan tablet vitamin C (Supra Ferbindo, Bekasi). Prosedur penanganan marmut dalam penelitian ini telah disetujui oleh Komisi *Ethical Clearance* Fakultas Kedokteran Hewan UGM melalui Surat Keterangan Kelaikan Etik Nomor: 039/EC-FKH/Eks./2023.

## Pengambilan data

Rambut punggung marmut dicukur bersih menggunakan *baby clipper* (Kemei®KM-1319) sehingga berbentuk bujur sangkar dengan ukuran 2 cm x 2 cm. Setelah itu, dilakukan pemeriksaan kondisi kulit menggunakan *Skin Analyzer* EH-900U (Shining, China). Parameter yang diamati meliputi: gambaran permukaan kulit, kadar sebum (%), kelembapan (%), pigmentasi (%), elastisitas (%), dan kolagen (%).

Selanjutnya marmut dianestesi menggunakan *cocktail* Ketamine-Xylazine-Acepromazine (K= 50 mg/kg bb, X= 5 mg/kg bb, A= 1 mg/kg bb) dengan volume 0,1 mL/100 g bb melalui rute injeksi intramuskular (Gourdon & Jimenez, 2020) sebelum dilakukan biopsi untuk pengambilan sampel kulit punggung guna pemeriksaan histomorfometri. Proses biopsi menggunakan *dermal biopsy punch* ukuran 6 mm (Ribbel®, India). Sampel kulit diproses untuk pembuatan preparat histologi rutin metode parafin dengan fiksatif NBF 10 % dan pewarnaan Hematoxylin & Eosin (H&E). Pengukuran ketebalan epidermis ( $\mu\text{m}$ ) dan dermis ( $\mu\text{m}$ ) dilakukan dengan bantuan mikroskop cahaya Olympus®CX33® dan Miconos®Optilab®v.4.0.

## Analisis Data

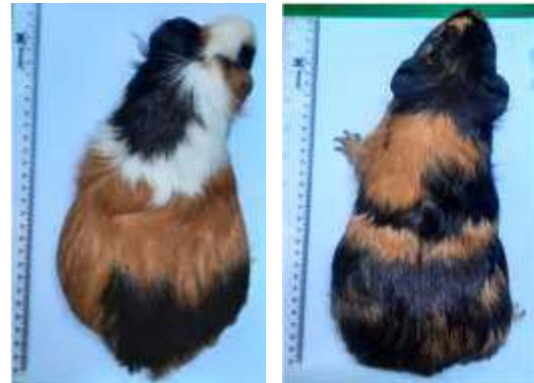
Data kuantitatif direkap dan ditabulasi dalam Microsoft®Excel®v.2019 kemudian dianalisis secara statistik menggunakan IBM®SPSS®v.25 berdasarkan *one-way* ANOVA dilanjutkan dengan *post hoc* Duncan ( $\alpha=0,05$ ). Data disajikan dalam bentuk tabel secara deskriptif (nilai rerata $\pm$ simpangan). Selain tabel, data histomorfometri juga divisualisasi dalam gambaran fotomikrografi.

## Hasil dan Pembahasan

Menurut Clemons & Seeman (2011), marmut dapat dibedakan menjadi tiga *breed* berdasarkan ukuran dan pola pertumbuhan rambut (*coat*), yaitu: *American* yang berambut pendek dan rapi; *Peruvian* yang berambut panjang; dan *Abyssinian* yang berambut pendek dengan pertumbuhan khas karena adanya struktur *rosette*. Di antara ketiga *breed* tersebut, yang sering digunakan sebagai hewan percobaan adalah tipe *American* (di Eropa dikenal sebagai marmut *English*). Berdasarkan corak atau pola warnanya, marmut *American* dapat dibedakan

**Tabel 1.** Hasil pemeriksaan kondisi kulit marmut menggunakan *Skin Analyzer* EH900U®.

menjadi dua, yaitu: *piebald* dan *tortoiseshell* (Wright, 1920). Marmut *piebald* memiliki *coat* berwarna putih dengan corak hitam, cokelat, oranye, atau kombinasinya. Marmut *piebald* dengan corak kombinasi tiga warna disebut *tricolor* (Chase, 1939a). Sementara itu, marmut *tortoiseshell* memiliki *coat* dengan corak warna hitam, cokelat, dan oranye yang bercampur (Chase, 1939b). Contoh individu marmut *tricolor* dan *tortoiseshell* disajikan pada **Gambar 1**.



**Gambar 1.** Contoh individu marmut *American tricolor* (kiri) dan *tortoiseshell* (kanan) yang digunakan dalam penelitian ini

Pola pigmentasi pada marmut *tricolor* dan *tortoiseshell* memiliki kemiripan dengan warna kulit (*skin tone*) pada manusia berdasarkan Skala Fitzpatrick (Sachdeva, 2009). Pigmentasi marmut *tricolor* dapat mewakili kulit *fair* (tipe I-II), *tan* (tipe III-IV), dan *dark* (tipe V-VI). Sementara itu, marmut *tortoiseshell* memiliki kemiripan dengan warna kulit orang Asia di daerah tropis, yaitu tipe IV-V (Chan *et al.*, 2019).

Hasil analisis kondisi kulit menunjukkan bahwa terdapat perbedaan pada kulit marmut dengan variasi warna *coat*. Makin gelap warnanya, kadar sebum dan pigmentasi makin meningkat (signifikan). Sebaliknya, makin gelap warnanya, kadar kolagen dan elastisitas makin menurun (signifikan). Hasil analisis statistik menunjukkan bahwa tidak ada perbedaan kelembapan kulit yang signifikan pada warna *coat* yang bervariasi. Variasi warna *coat* yang sama antara marmut *tricolor* dan *tortoiseshell* tidak menunjukkan adanya perbedaan kondisi kulit yang signifikan (**Tabel 1**).

Kelompok	Warna coat	Sebum (%)	Kelembapan (%)	Pigmentasi (%)	Elastisitas (%)	Kolagen (%)
Marmut <i>tricolor</i>	Putih	3,67±0,75 a	20,00±5,35 a	40,83±12,14 a	58,33±5,62 a	48,50±12,15 a
	Oranye	7,09±4,03 a	15,27±6,17 a	63,64±10,26 b	33,36±11,03 c	43,00±8,74 a
	Hitam	17,60±6,84 b	18,50±5,22 a	56,60±8,65 b	21,80±5,71 d	28,90±5,05 b
Marmut <i>tortoiseshell</i>	Coklat	8,13±4,94 a	15,88±10,69 a	55,63±15,57 b	44,00±13,44 b	48,38±13,99 a
	Hitam	14,38±5,57 b	16,88±3,26 a	61,38±4,87 b	23,25±7,26 d	31,00±7,26 b

Keterangan: nilai yang diikuti dengan huruf yang sama dalam satu kolom menunjukkan tidak ada beda nyata ( $p > 0,05$ )

Sebum merupakan minyak alami tubuh yang diproduksi oleh kelenjar sebacea dan memiliki peranan untuk menjaga kesehatan kulit. Sebum tersusun dari campuran lipid kompleks berupa trigliserida, asam lemak bebas, *squalene*, *wax ester*, dan sterol (Honari & Maibach, 2014). Marmut dengan warna coat lebih gelap memiliki kadar sebum yang lebih tinggi. Pendapat ini sesuai dengan pernyataan Rawlings (2006) bahwa kulit gelap memiliki kelenjar sebacea lebih banyak (sekitar 60-70%) daripada kulit terang, sehingga produksi sebum menjadi lebih banyak. Penelitian klinis oleh Pappas *et al.* (2013) juga menyatakan hal yang sama, bahwa wanita Afro-Amerika (kulit gelap) memiliki kadar sebum lebih tinggi dibandingkan wanita Kaukasia (kulit terang).

Sebum memiliki peranan penting dalam *skin barrier* yaitu memantulkan radiasi berlebih UV dari permukaan kulit (Banys *et al.*, 2023). Individu yang tinggal di kawasan tropis atau sering terpapar sinar matahari akan memproduksi sebum lebih banyak dalam rangka perlindungan terhadap kulit mereka. Akitomo *et al.* (2003) menyatakan bahwa UV dapat meningkatkan aktivitas kelenjar sebacea sehingga sekresi sebum meningkat. Peningkatan produksi sebum pada manusia dapat merangsang perkembangan jerawat *acne vulgaris* (Taylor *et al.*, 2002).

Kelembapan atau hidrasi bersifat esensial untuk mempertahankan integritas struktural dan fungsional kulit, terutama di epidermis bagian atas. Secara alami, di dalam kulit mengandung faktor-faktor pelembap (*natural moisturizing factors*, NMF) yang tersusun dari asam amino, *pyrrolidone carboxylic acid* (PCA), *urocanic acid*, *lactic acid*, dan urea. Komponen-komponen ini berfungsi sebagai *humectant*, yaitu mengikat air dan menyimpannya di dalam korneosit (*stratum korneum*). Selain itu korneosit juga mengandung sejumlah *ceramide*, asam lemak bebas, dan kolesterol yang berfungsi untuk

mencegah kehilangan air. Sebum juga berperan dalam menjaga kelembapan kulit dengan cara membentuk lapisan hidrofobik di permukaan kulit (Spada *et al.*, 2018).

Kelembapan kulit marmut pada penelitian ini bervariasi dan tidak berkorelasi dengan warna kulit karena hasil uji statistik menyatakan tidak ada perbedaan yang signifikan. Hal ini sesuai dengan studi klinis oleh Alexis *et al.* (2021) yang menyatakan bahwa data mengenai kelembapan pada warna kulit yang bervariasi (kelompok etnis berbeda) saling bertentangan sehingga belum dapat disimpulkan. Empat dari tujuh data menunjukkan tidak ada perbedaan signifikan, satu data berkulit gelap memiliki kelembapan yang lebih tinggi, satu data sebaliknya, dan satu data berkulit terang memiliki kelembapan yang lebih tinggi namun tidak signifikan.

Menurut Takahashi *et al.* (1982) kelembapan kulit marmut sekitar 20% sedangkan pada manusia sekitar 60%. Hasil pengukuran kelembapan kulit marmut pada penelitian ini sesuai dengan Takahashi *et al.* (1982). Kelembapan kulit yang rendah karena tubuh marmut senantiasa tertutup rambut tebal sehingga tidak memerlukan kelembapan tinggi untuk menjaga kesehatan kulitnya. Pencukuran rambut menyebabkan kulit marmut menjadi sangat kering (*xeroderma*) sehingga cocok dijadikan sebagai model *Dry Skin Syndrome* (Sagiv *et al.*, 2000).

Pigmentasi sangat erat kaitannya dengan kadar melanin. Melanin adalah pigmen alami tubuh yang dihasilkan oleh melanosit, berperan sebagai fotoproteksi atau perlindungan terhadap paparan berlebih sinar matahari (Souci & Denesvre, 2021). Banyaknya melanin dalam tubuh menentukan warna kulit atau coat. Semakin banyak melanin maka warna kulit/coat menjadi semakin gelap (Thawabteh *et al.*, 2023). Pada manusia, jumlah melanosit menyebabkan variasi warna kulit dan rambut yang dikenal

sebagai *phototype* (Solano, 2020; Souci & Denesvre, 2021). Skala Fitzpatrick mengkategorikan enam *phototype* pada manusia (I-VI), di mana tipe I adalah warna kulit yang paling terang dan tipe VI adalah yang paling gelap. Warna kulit berkorelasi dengan kadar melanin, sensitivitas kulit terhadap paparan UV, respons inflamasi, dan risiko kanker kulit (D'Orazio *et al.*, 2013).

Marmut memiliki dua macam melanin yang identik dengan pada manusia, yaitu: *eumelanin* yang menyebabkan warna *coat* lebih gelap (coklat, hitam) dan *pheomelanin* yang menyebabkan warna *coat* lebih cerah (kuning, merah, oranye/kecokelatan). Ito *et al.* (1984) membandingkan persentase *eumelanin* dan *pheomelanin* (E:P) pada marmut, diperoleh hasil sebagai berikut: marmut hitam= 0,85:0,08, marmut kuning= 0,06:0,77, dan marmut putih= 0,02:0,005. Ia juga membandingkannya dengan mencit albino= 0,003:0,005. Temuan ini membuktikan bahwa marmut berpigmen lebih sesuai digunakan sebagai model hewan untuk penelitian kulit terkait UV di kawasan tropis daripada tikus atau mencit albino. Selain itu, penjelasan ini mempertegas pernyataan Konger *et al.* (2016) bahwa fisiologis kulit berpigmen dan albino berbeda karena adanya melanin yang berperan sebagai fotoproteksi atau tabir surya.

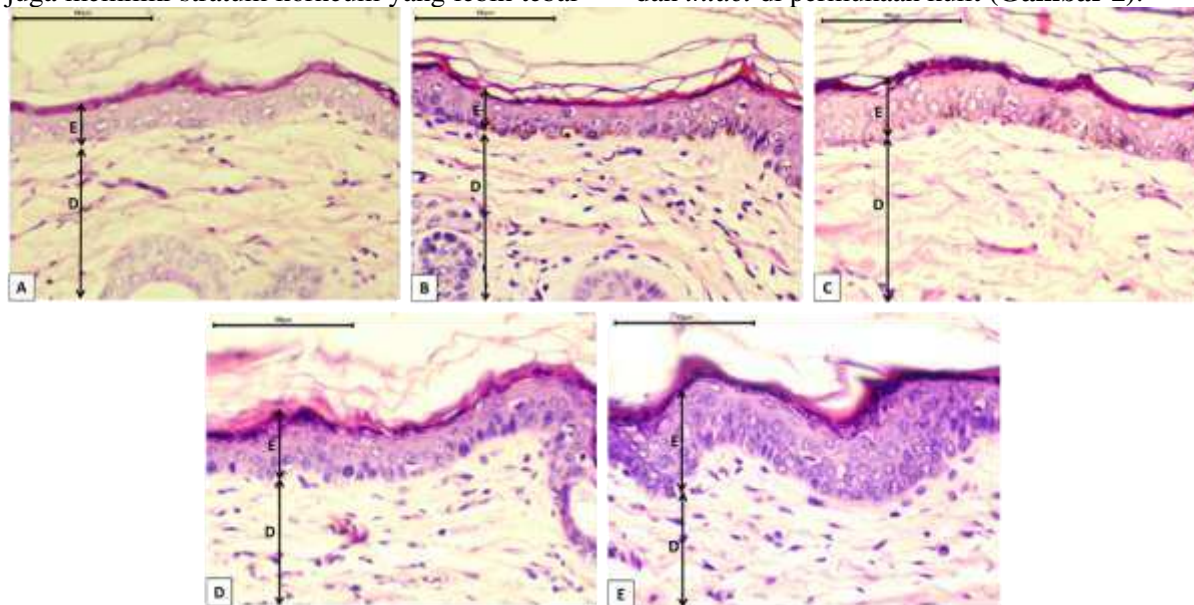
Kolagen merupakan komponen matriks ekstrasel pada jaringan kulit yang paling banyak, merupakan protein utama yang bertanggung jawab terhadap fisiologis kulit. Matriks ekstrasel berfungsi untuk menahan air dan mendukung kulit sehingga tampak halus, lembap, kencang dan kuat, namun tetap elastis atau kenyal. Struktur kolagen menyerupai tali *triple helix* yang bergabung menjadi satu membentuk serat kolagen. Serat kolagen disintesis oleh fibroblas di lapisan dermis. Sintesis kolagen secara alami berkurang seiring dengan penuaan (*ageing*). Faktor-faktor seperti paparan matahari, polusi, gaya hidup, dan nutrisi dapat mempercepat proses ini (Bolke *et al.*, 2019). Berkurangnya kuantitas maupun kualitas kolagen menyebabkan penurunan elastisitas kulit, muncul garis-garis, kerutan, kulit menipis, dan kering (Tzaphlidou, 2004). Pada kulit manusia yang sehat, persentase kolagen sekitar 70-80% (Tzaphlidou, 2004), sementara itu kami belum menemukan acuan mengenai persentase kolagen pada kulit marmut.

Pada penelitian ini, kisaran kolagen adalah 25-65%. Marmut dengan *coat* gelap memiliki kolagen yang lebih rendah daripada marmut dengan *coat* yang lebih terang. Hal ini berbeda dari Montagna & Carlisle (1991) yang menyatakan bahwa kulit gelap memiliki serat kolagen yang lebih padat dibandingkan kulit terang. Sementara itu, menurut Inforzato *et al.* (2018), perbedaan warna kulit tidak mempengaruhi jumlah kolagen, namun kulit gelap memiliki serat kolagen yang lebih tebal dibandingkan kulit yang lebih cerah.

Paparan UV secara terus menerus dapat menyebabkan penurunan kolagen dan elastisitas kulit yang dikenal sebagai penuaan dini atau *photoaging* (Tzaphlidou, 2004). Kulit yang memiliki banyak melanin dapat mencegah degradasi kolagen secara intensif karena melanin berfungsi untuk menyerap radiasi UV sehingga mengurangi dampak negatifnya terhadap fibroblas dan kolagen (Loh, 2016). Kulit terang dan albino hanya memiliki sedikit melanin sehingga lebih sensitif terhadap radiasi UV, oleh karena itu memiliki risiko yang lebih tinggi terhadap kerusakan kulit (*photodamage*) mulai dari *sunburn*, *photoaging*, hingga kanker kulit (D'Orazio *et al.*, 2013).

Sebagaimana kulit manusia, kulit marmut tersusun dari epidermis dan dermis. Epidermis memiliki empat lapisan, dari distal (internal) ke proksimal (eksternal), yaitu: stratum basal/germinativum, stratum spinosum, stratum granulosum, dan stratum korneum (Alhacham, 2017). Epidermis didominasi oleh keratinosit (95%) dan sisanya berupa melanosit, sel-sel Merkel, dan sel-sel Langerhans (5%). Melanosit menghasilkan melanin yang berfungsi sebagai pigmen fotoprotektif (Souci & Denesvre, 2021). Melanin menyerap radiasi UV yang berlebihan untuk mencegah kerusakan DNA pada sel-sel epidermis. Melanin juga berperan dalam melawan radikal bebas seperti *reactive oxygen species* (ROS) yang terbentuk selama kulit terpapar UV (Solano, 2020). Hasil pengamatan preparat histologis menunjukkan adanya perbedaan antara kulit marmut *tricolor* dan *tortoiseshell*, terutama pada ketebalan epidermis. Dibandingkan marmut *tricolor*, kulit marmut *tortoiseshell* memiliki lebih banyak keratinosit, melanosit, dan keratinosit yang mengandung melanin. Selain itu, kulit marmut *tortoiseshell*

juga memiliki stratum korneum yang lebih tebal dan *intact* di permukaan kulit (**Gambar 2**).



**Gambar 2.** Perbandingan struktur histologis kulit marmut (H&E, perbesaran 400×).  
 Keterangan: A. *Tricolor* putih, B. *Tricolor* oranye, C. *Tricolor* hitam, D. *Tortoiseshell* coklat,  
 E. *Tortoiseshell* hitam. Tanda panah E = epidermis, D = dermis. Scale bar = 100 µm.

Hasil analisis histomorfometri menunjukkan adanya perbedaan ketebalan epidermis dan dermis antara marmut *tricolor* dan *tortoiseshell*. Pada marmut *tricolor*, ketebalan epidermis dan dermis bervariasi tergantung warna *coat* (tidak signifikan). Sementara itu,

pada marmut *tortoiseshell* makin gelap warna *coat* maka epidermis dan dermis makin tebal (signifikan). Selain itu, marmut *tortoiseshell* juga memiliki epidermis dan dermis yang relatif lebih tebal dibandingkan marmut *tricolor* (**Tabel 2**).

**Tabel 2.** Hasil pemeriksaan histomorfometri kulit marmut menggunakan Optilab®4.0.

Kelompok	Warna <i>coat</i>	Epidermis (µm)		Dermis (µm)	
		Kisaran	Rata-rata	Kisaran	Rata-rata
Marmut <i>tricolor</i>	Putih	20,22 – 51,66	30,84±8,59 a	812,00 – 1046,16	938,68±94,10 b
	Oranye	22,46 – 51,82	32,19±7,89 a	691,82 – 853,54	778,97±52,30 a
	Hitam	20,22 – 40,43	31,28±7,20 a	759,77 – 894,54	814,02±51,48 ab
Marmut <i>tortoiseshell</i>	Coklat	22,24 – 57,28	36,72±10,97 b	895,10 – 979,34	926,78±31,07 b
	Hitam	30,03 – 56,15	42,97±8,12 c	1115,23 – 1163,52	1146,22±16,33 c

Keterangan: nilai yang diikuti dengan huruf yang sama dalam satu kolom menunjukkan tidak ada beda nyata ( $p>0,05$ )

Berdasarkan hasil tersebut maka dapat disimpulkan bahwa marmut dengan warna *coat* lebih gelap memiliki epidermis dan dermis yang lebih tebal dibandingkan marmut dengan warna *coat* yang lebih cerah. Hal ini selaras dengan penelitian klinis oleh Inforzato *et al.* (2018) yang menyatakan bahwa epidermis dan dermis pada kulit gelap lebih tebal daripada kulit cerah. Selain itu menurut Vashi *et al.* (2016), kulit coklat atau

sawo matang (*tan*) dan kulit hitam memiliki epidermis dan dermis yang lebih tebal dan padat dibandingkan kulit putih, dengan ketebalan yang berbanding lurus dengan derajat pigmentasinya. Epidermis pada kulit gelap lebih tebal karena mengandung lebih banyak korneosit, kandungan lipid dan air. Sementara itu, dermis pada kulit gelap memiliki fibroblas yang lebih banyak dan lebih besar sehingga memiliki serat kolagen yang

lebih bayak dan padat. Kulit gelap juga memiliki kelenjar apokrin, ekrin, dan sebacea yang lebih banyak daripada kulit terang sehingga berkorelasi positif dengan populasi mikroflora kulit (Rawlings, 2006).

Epidermis dan dermis yang tebal sangat menguntungkan bagi individu yang bertempat tinggal di kawasan tropis atau sering terpapar sinar matahari. Hal ini karena kulit yang tebal dapat mengurangi risiko kerusakan kulit akibat radiasi UV atau *photodamage* (Vashi *et al.*, 2016). Radiasi UV yang berlebihan dapat menyebabkan penebalan epidermis karena menginduksi proliferasi keratinosit. Peningkatan laju pembelahan keratinosit akan menyebabkan akumulasi keratinosit sehingga epidermis menjadi tebal sebagai respons perlindungan kulit terhadap penetrasi UV (D’Orazio *et al.*, 2013).

Berdasarkan hasil yang diperoleh dari penelitian ini, terdapat perbedaan yang signifikan antara kulit marmut *tricolor* dan *tortoishell*, sehingga perlu dilakukan penelitian lanjutan dalam rangka membuat *database* kulit marmut untuk kontrol atau kondisi normal sebagai rujukan dalam penelitian-penelitian terkait kulit (dermatologi dan kedokteran estetika) yang menggunakan marmut sebagai hewan coba.

Penggunaan marmut sebagai hewan coba dalam penelitian biologis dan biomedis sangat populer, dimulai sejak akhir tahun 1700an hingga akhir tahun 1900an yang kemudian digantikan oleh tikus dan mencit dengan berbagai pertimbangan (Taylor & Lee, 2012). Dengan demikian, sebagian besar publikasi ilmiah terkait penggunaan marmut sebagai hewan coba telah usang. Secara fisiologis, marmut memiliki lebih banyak kemiripan dengan manusia dibandingkan tikus dan mencit, salah satunya adalah ketidakmampuan tubuhnya mensintesis vitamin C. Vitamin C diketahui merupakan antioksidan terkuat yang memegang peranan penting dalam menangani kondisi stres oksidatif, salah satunya adalah paparan UV (Kawashima *et al.*, 2018). Selain itu, kulit marmut memiliki struktur yang mirip dengan kulit manusia, antara lain ketebalan dan pigmentasi (Padmavathi *et al.*, 2020). Berdasarkan hal ini, maka marmut lebih sesuai menjadi model hewan dalam penelitian kulit daripada tikus dan mencit, seperti yang telah dilakukan oleh para peneliti di era 1900an.

## Kesimpulan

Variasi warna *coat* pada marmut mempengaruhi kondisi kulit yang meliputi: kadar sebum, kelembapan, pigmentasi, elastisitas, dan kolagen). Variasi warna *coat* juga menyebabkan perbedaan ketebalan epidermis dan dermis. Berdasarkan data yang diperoleh, jenis marmut yang cocok digunakan sebagai model hewan dalam rangka mewakili kulit manusia tropis adalah *tortoishell*.

## Ucapan terima kasih

Penelitian ini didanai melalui Skema Program Hibah Penelitian Kolaborasi Dosen dan Mahasiswa (KDM) Fakultas Biologi UGM dengan Surat Kontrak Penelitian Nomor: 1507/UN1/FBI.1/KSA/PT.01.03/2023, tanggal 20 Maret 2023. Kami mengucapkan terima kasih kepada Kepala Laboratorium Fisiologi Hewan UGM dan Pengelola *Animal House* Fakultas Biologi UGM yang telah memberikan izin dan fasilitas untuk pelaksanaan penelitian ini. Kami juga mengucapkan terima kasih kepada Diaz Ayu Anjani, S.Si., Syifa’ Aulia Rahmah, S.Si., Putri Nur Aida, S.Si., dan Pricellita Nur’aivy Alvianti, S.Si. yang telah membantu dalam perawatan marmut selama percobaan ini berlangsung.

## Referensi

- Akitomo, Y., Akamatsu, H., Okano, Y., Masaki, H. & Takeshi, H. (2003). Effects of UV Irradiation on the Sebaceous Gland and Sebum Secretion in Hamsters. *Journal of Dermatological Science*, 31: 151-159. doi: 10.1016/s0923-1811(03)00003-3.
- Alexis, A.F., Woolery-Lloyd, H., Williams, K., Andriessen, A., Desai, S., Han, G., Perez, M., Roberts, W. & Taylor, S. (2021). Racial/Ethnic Variations in Skin Barrier: Implications for Skin Care Recommendations in Skin of Color. *Journal of Drugs in Dermatology*, 20(9): 932-938. doi:10.36849/JDD.6312.
- Alhacham, E.I.D. (2017). Histoarchitecture of Skin in Guinea Pig. *Kufa Journal for Veterinary Medical Sciences*, 8(2): 101-114.

- <https://www.iasj.net/iasj/download/a0449f86f8655a8e>.
- Banys, A., Petrycka, M.H., Kras, K., Kaminska, M., Swidergol, B.K., Popielski, P., Lebiedowska, A. & Wilczynski, S. (2023). The Influence of Sebum on Directional Reflectance of the Skin. *Applied Sciences*, 13: 1-10. doi: 10.3390/app13052838.
- Bolke, L., Schlippe, G., Gerss, J. & Voss, W. (2019). A Collagen Supplement Improves Skin Hydration, Elasticity, Roughness, and Density: Results of a Randomized, Placebo-Controlled, Blind Study. *Nutrients*, 11(10): 2494. doi: 10.3390/nu11102494.
- Cadet, J.M., Bencherif, H., Cadet, N., Lamy, K., Portafaix, T., Belus, M., Brogniez, C., Auriol, F., Metzger, J.M. & Wright, C.Y. (2020). Solar UV Radiation in The Tropics: Human Exposure at Reunion Island (21°S, 55°E) During Summer Outdoor Activities. *International Journal of Environmental Research and Public Health*, 17(21): 8105. doi: 10.3390/ijerph17218105.
- Chan, I.L., Cohen, S., da Cunha, M.G. & Maluf, L.C. (2019). Characteristics and Management of Asian Skin. *International Journal of Dermatology*, 58(2): 131-143. doi:10.1111/ijd.14153.
- Chase, H.B. (1939a). Studies on the Tricolor Pattern of the Guinea Pig. I. The Relations Between Different Areas of the Coat in Respect to the Presence of Color. *Genetics*, 24(4): 610-621. doi: 10.1093/genetics/24.4.610.
- Chase, H.B. (1939b). Studies on the Tricolor Pattern of the Guinea Pig. II. The Distribution of Black and Yellow as Affected by White Spotting and by Imperfect Dominance in the Tortoiseshell Series of Alleles. *Genetics*, 24(4): 622-643. doi: 10.1093/genetics/24.4.622.
- Choi, S.Y. & Kim, Y.C. (2011). Whitening Effect of Black Tea Water Extract on Brown Guinea Pig Skin. *Toxicology Research*, 27(3): 153-160. doi: 10.5487/TR.2011.27.3.153.
- Clemons, D.J. & Seeman, J.L. (2011). *The Laboratory Guinea Pig*. 2<sup>nd</sup> ed. CRC Press Taylor & Francis Group. Boca Raton, FL, USA. <https://library.oopen.org/handle/20.500.12657/40087> (Diakses pada 18 Oktober 2023).
- Debeer, S., Le Ludec, J.B., Kaiserlian, D., Laurent, P., Nicolas, J.F., Dubois, B. & Kanitakis, J. (2013). Comparative Histology and Immunohistochemistry of Porcine Versus Human Skin. *European Journal of Dermatology*, 23(4): 456-466. doi:10.1684/ejd.2013.2060.
- D'Orazio, J., Jarrett, S., Amaro-Ortiz, A. & Scott, T. (2013). UV Radiation and the Skin. *International Journal of Molecular Sciences*, 14(6): 12222-12248. doi: 10.3390/ijms140612222.
- Fitria, L., Wijayanti, N., Arisuryanti, T. & Salasia, S.I.O. (2022). Health Comparison Between Guinea Pigs Raised in Uncontrolled and Controlled Environments. *Veterinary World*, 5(6): 1575-1582. doi: 10.14202/vetworld.2022.1575-1582.
- Fajuyigbe, D. & Young, A.R. (2016). The Impact of Skin Colour on Human Photobiological Responses. *Pigment Cell & Melanoma Research*, 29(6): 607-618. doi: 10.1111/pcmr.12511.
- Gourdon, J. & Jimenez, A. 2020. Standard Operating Procedure #113: Guinea Pig Anesthesia. Comparative Medicine & Animal Resources Centre. McGill University Animal Care Committee. [https://www.mcgill.ca/research/files/research/113-\\_guinea\\_pig\\_anesthesia\\_-\\_jan\\_2021.pdf](https://www.mcgill.ca/research/files/research/113-_guinea_pig_anesthesia_-_jan_2021.pdf) (Diakses pada 18 Oktober 2023).

- Harlisa, P., Mahardika, S. & Yuliyanti, S. (2021). The Effect of Corncob (*Zea mays*) Extract Cream on the Number of Melanin Pigments of Guinea Pig Exposed to Ultraviolet. *Berkala Ilmu Kesehatan Kulit Dan Kelamin*, 33(3): 194-199. doi: 10.20473/bikk.V33.3.2021.
- Honari, G. & Maibach, H. (2014). Skin Structure and Function. In: *Applied Dermatology: Clinical Aspect*. Academic Press, Cambridge. Pp: 1-8 ISBN: 978-0-12-420130-9 9780124201996.
- Inforzato, H.C.B., Carbonel, A A.F., Simoes, R.S., Sasso., G.R.D.S., Lima, P.D.A., Junior, J.M.S., Ferreira, L.M. & Simoes, M.D.J. (2018). Histomorphometric Analysis of the Skin of Women During the Reproductive Period. *Clinics*, 73: 1-4. doi: 10.6061/clinics/2018/e387.
- Ipina, A., Lopez-Padilla, G., Retama, A., Piacentini, R.D., & Madronich, S. (2021). Ultraviolet Radiation Environment of a Tropical Megacity in Transition: Mexico City 2000-2019. *Environmental Science & Technology*, 55(16): 10946-10956. doi:10.1021/acs.est.0c08515.
- Ito, S., Fujita, K., Takahashi, H. & Jimbow, K. (1984). Characterization of Melanogenesis in Mouse and Guinea Pig Hair by Chemical Analysis of Melanins and of Free and Bound Dopa and 5-S-Cysteinyl-dopa. *The Journal of Investigative Dermatology*, 83 (1): 12-14. doi: 10.1111/1523-1747.ep12261634.
- Kawashima, S., Funakoshi, T., Sato, Y., Saito, N., Ohsawa, H., Kurita, K., Nagata, K., Yoshida, M. & Ishigami, A. (2018). Protective Effect of Pre- and Post-vitamin C Treatments on UVB-irradiation-induced Skin Damage. *Scientific Reports*, 8: 16199. doi: 10.1038/s41598-018-34530-4.
- Konger, R.L., Derr-Yellin, E., Hojati, D., Lutz, C. & Sundberg, J.P. (2016). Comparison of the acute Ultraviolet Photoresponse in Congenic Albino Hairless C57BL/6J Mice Relative to Outbred SKH1 Hairless Mice. *Experimental Dermatology*, 25(9): 688-693. doi: 10.1111/exd.13034.
- Loh, X. J. (2016). *Polymers for Personal Care Products and Cosmetics*. Royal Society of Chemistry. Cambridge. eISBN: 978-1-78262-800-2, pp:25.
- Montagna, W. & Carlisle, K. (1991). The Architecture of Black and White Facial Skin. *Journal of the American Academy of Dermatology*, 24(6): 930-936. doi: 10.1016/0190-9622(91)70148-u.
- Padmavathi, T., Joonley, I.I.R. & Jeyabaskaran, P. (2020). Efficacy of Topical Soy Isoflavonoid Extract in Prevention and Reversal of Photo-ageing in Guinea Pig Model. *Panacea Journal of Medical Sciences*, 10(2): 105-110. doi: 10.18231/j.pjms.2020.025.
- Pappas, A., Fantasia, J. & Chen T. (2013). Age and Ethnic Variations in Sebaceous Lipids. *Dermato-endocrinology*, 5(2): 319-324. doi: 10.4161/derm.25366.
- Rawlings, A.V. (2006). Ethnic Skin Types: are There Differences in Skin Structure and Function? *International Journal of Cosmetic Science*, 28: 79-93. doi: 10.1111/j.1467-2494.2006.00302.x.
- Sachdeva, S. (2009). Fitzpatrick Skin Typing: Applications in Dermatology. *Indian Journal of Dermatology, Venereology and Leprology*. 75(1): 93-96. doi: 10.4103/0378-6323.45238.
- Sagiv, A.E., Ingber, A. & Dikstein, S. (2000). A Novel in vivo Model in Guinea Pigs for Dry Skin Syndrome. *Skin Research and Technology*, 6: 37-42. doi: 10.1034/j.1600-0846.2000.006001037.x.
- Souci, L. & Denesvre, C. (2021). 3D Skin Models in Domestic Animals. *Veterinary Research*, 52: 21.

- doi.org/10.1186/s13567-020-00888-5.
- Solano, F. (2020). Photoprotection and Skin Pigmentation: Melanin-Related Molecules and Some Other New Agents Obtained from Natural Sources. *Molecules*, 25(7): 1537. doi: 10.3390/molecules25071537.
- Spada, F., Barnes, T.M. & Greive, K.A. (2018). Skin Hydration is Significantly Increased by A Cream Formulated to Mimic the Skin's Own Natural Moisturizing Systems. *Clinical, Cosmetic and Investigational Dermatology*, 11: 491-497. doi: 10.2147/CCID.S177697.
- Takahashi, M., Kawasaki, K., Tanaka, M., Ohta, S. & Tsuda, Y. 1982. The Mechanism of Stratum Corneum Plasticization with Water. In: *Bioengineering and the Skin. Proceedings of the European Society for Dermatological Research Symposium*. doi: 10.1007/978-94-009-7310-7\_8. Pp: 67-73.
- Taylor, D.K. & Lee, V.K. (2012). Guinea Pigs as Experimental Models. In: Suckow, M.A., Stevens, K.A. & Wilson, R.P. (2012). *The Laboratory Rabbit, Guinea Pig, Hamster, and Other Rodents*. Academic Press/Elsevier Inc. Pp. 705-744. doi: 10.1016/B978-0-12-380920-9.00025-0.
- Taylor, S. C., Bolden., F. C., Rahman, Z. & Strachan, D. (2002). Acne Vulgaris in Skin of Color. *Journal of the American Academy of Dermatology*, 46(2): 98-106. doi: 10.1067/mjd.2002.120791.
- Thawabteh, A.M., Jibreen, A. Karaman, D., Thawabteh, A. & Karaman, R. (2023). Skin Pigmentation Types, Causes and Treatment—A Review. *Molecules*, 28 (4839): 1-28. doi: 10.3390/molecules28124839.
- Tobiishi, M., Haratake, A., Kaminaga, H., Nakahara, H., Nakahara, M., Komiya, A., Koishikawa, H., Uchiwa H. Kawa, Y. & Mizoguchi, M. (2015). Changes in Responses of UVB Irradiated Skin of Brownish Guinea Pigs with Aging. *Pigment Cell Research*, 18(4): 278-284. doi: 10.1111/j.1600-0749.2005.00246.x.
- Tzaphlidou, M. (2004). The Role of Collagen and Elastin in Aged Skin: An Image Processing Approach. *Micron*, 35(3): 173-177. doi: 10.1016/j.micron.2003.11.003.
- Vashi, N.A., Maymone, M.B.D.C. & Kundu, R.V. (2016). Aging Differences in Ethnic Skin. *The Journal of Clinical and Aesthetic Dermatology*, 9(1): 31-38.
- Watson, M.K., Stern, A.W., Labelle, A.L., Joslyn, S., Fan, T.M., Leister, K., Kohles, M., Marshall, K. & Mitchell, M.A. (2014). Evaluating the clinical and Physiological Effects of Long Term Ultraviolet B Radiation on Guinea Pigs (*Cavia porcellus*). *PLoS One*, 9(12): e114413. doi: 10.1371/journal.pone.0114413.
- Watson, M.K., Flower, J., Welle, K., Kohles, M., Webster, D., Purdeu, H. & Mitchell, M.A. (2019). Effects of Natural Ultraviolet Radiation on 25-Hydroxyvitamin D<sub>3</sub> Concentrations in Female Guinea Pigs (*Cavia porcellus*). *Journal of Exotic Pet Medicine*, 28: 1-5. doi: 10.1053/j.jepm.2018.05.001.
- Wright, S. (1920). The Relative Importance of Heredity and Environment in Determining the Piebald Pattern of Guinea-Pigs. *Proceedings of the National Academy of Sciences of the United States of America*, 6(6): 320-332.
- Yoshida, M., Hirotsu, S., Nakahara, M., Uchiwa, H. & Tomita, Y. (2012). Histamine is Involved in Ultraviolet B-Induced Pigmentation of Guinea Pig Skin. *Journal of Investigative Dermatology*, 118(2): 255-260. doi: 10.1046/j.0022-202x.2001.01668.x

Zhouxiao, L., Koban, K.C., Schenck, T.L., Giunta, R.E., Li, Q. & Sun, Y. (2022). Artificial Intelligence in Dermatology Image Analysis: Current Developments and Future Trends. *Journal of Clinical Medicine*, 11(22): 6826. doi: 10.3390/jcm11226826.

Zvyagintseva, T.V., Myronchenko, S.I., Kytsiuk, N.I. & Naumova, O.V. (2020). Effect of Local UV Radiation on the Morphofunctional State of the Skin of Guinea Pigs in Early and Remote Periods after Irradiation. *Wiadomosci Lekarskie*, 73(4): 705-707. doi: 10.36740/WLek202004115.