



PENDEKATAN KLINIS DAN DIAGNOSTIK KOMPRESI KANALIS SPINALIS EKSTRADURA METASTASIS PADA WANITA HAMIL TRIMESTER III DENGAN KANKER PAYUDARA: LAPORAN KASUS

Prima Heptayana Nainggolan^{1,2}

¹Fakultas Kedokteran Universitas HKBP Nommensen Medan, Sumatera Utara

²Murni Teguh Memorial Hospital Medan, Sumatera Utara

Korespondensi: prima.nainggolan@uhn.ac.id

ABSTRAK

Latar Belakang: Kompresi medulla spinalis dapat disebabkan berbagai etiologi seperti neoplasma, infeksi, trauma, maupun perdarahan. Kompresi medulla spinalis metastasis merupakan kegawatdaruratan onkologi yang perlu dikenali dan ditata laksana. **Kasus:** Perempuan, 31 tahun, hamil 33 minggu, datang dengan keluhan kelemahan pada kedua tangan dan tungkai yang memberat sejak dua minggu terakhir. Lima bulan sebelumnya, pasien mengeluhkan nyeri yang menjalar dari leher ke pundak. Pasien juga mengeluh sulit berkemih dan buang air besar. Terdapat benjolan payudara kiri yang tidak nyeri namun semakin membesar. Pada pemeriksaan fisik didapatkan massa padat mammae kiri dengan diameter sekitar 5 cm, tidak nyeri. Pada pemeriksaan neurologis didapatkan tetraparesis tipe UMN (*upper motor neuron*), hipestesi setinggi dermatom C5 – Th6 ke bawah, serta retensio uri et alvi. Pasca *sectio caesaria*, dilakukan MRI servikotorakal dengan hasil adanya kompresi medulla spinalis servikal. Pasien terindikasi dilakukan pembedahan berupa laminektomi dekompresi dan stabilisasi posterior regio servikal. Pasca Tindakan kekuatan motorik perbaikan dan pasien dapat duduk dibantu. **Diskusi:** Pasien dengan keluhan lemah kedua tangan dan kaki atau disebut dengan tetraparesis disertai meningkatnya refleks fisiologis dan level sensorik, menandakan adanya lesi di medulla spinalis regio servikal. Dugaan tersebut dikuatkan melalui hasil MRI yang menunjukkan kompresi medulla spinalis ekstradura pada level tersebut. Etiologi kompresi kemungkinan adalah suatu neoplasma metastasis mengingat keluhan berlangsung kronik progresif disertai adanya benjolan pada payudara kiri. Tindakan pembedahan dilakukan dengan tujuan mendapatkan pemeriksaan histopatologi untuk mengkonfirmasi etiologi serta dekompresi dan stabilisasi regio servikal. **Kesimpulan:** Kompresi medulla spinalis dapat disebabkan oleh neoplasma metastasis yang dapat dikenali melalui anamnesis, pemeriksaan fisik dan ditegakkan dengan gambaran radiologi dan histopatologi.

Kata Kunci: Kompresi medulla spinalis, metastasis, kanker payudara, kehamilan

PENDAHULUAN

Kompresi medulla spinalis dapat disebabkan oleh berbagai macam etiologi baik trauma

maupun non-trauma. Penyebab non-trauma tersering adalah neoplasma, diikuti infeksi, serta perdarahan.¹ Kompresi medulla spinalis



metastasis diperkirakan sekitar 2,5 - 5% dari keseluruhan kematian akibat kanker, yang insidensinya bervariasi, bergantung pada tipe tumor primernya.²

Kompresi medula spinalis merupakan kegawatdaruratan dibidang onkologi.³ Keterlambatan dalam mendeteksi dan mendiagnosis adanya penekanan pada medulla spinalis akan mengakibatkan keterlambatan tata laksana. Akibatnya, terjadi kerusakan medulla spinalis yang ireversibel dan menyebabkan turunnya kualitas hidup, munculnya komplikasi lainnya yang bahkan mengancam jiwa.^{1,2}

Metastasis spinal sering terjadi dan merupakan penyebab morbiditas pada pasien karena kompresi yang ditimbulkan.^{1,2} Kemungkinan metastasis spinal dapat didiagnosis melalui anamnesis dan pemeriksaan fisik yang tepat. Pada laporan kasus ini dipaparkan mengenai seorang perempuan 31 tahun, datang dengan keluhan kelemahan kedua tangan dan tungkai dengan riwayat tumor payudara sebelumnya. Melalui anamnesis dan pemeriksaan fisik, serta pemeriksaan penunjang yang ada mengarahkan kita pada suatu tumor kanalis spinalis ekstradura metastasis.

PRESENTASI KASUS

Seorang perempuan berusia 31 tahun, bekerja sebagai ibu rumah tangga dan sudah menikah. Pasien datang dengan keluhan kelemahan kedua tangan dan tungkai yang memberat sejak dua minggu SMRS (sebelum masuk rumah sakit). Pasien saat datang sedang hamil 33 minggu.

Lima bulan SMRS, saat pasien sedang hamil 3 bulan, pasien mengeluhkan nyeri punggung kanan, seperti diremas, tidak terikat, tidak terbakar atau tertusuk-tusuk (VAS 4). Nyeri tidak menjalar. Pasien saat itu berobat ke klinik dan diberikan vitamin. Dan obat anti nyeri.

Empat bulan SMRS, pasien mengeluhkan nyeri menjalar dari leher ke pundak. Terdapat rasa kaku pada leher, terasa sulit digerakkan. Keluhan menetap. Satu bulan SMRS, pasien merasakan kebas pada kedua tangan.

Dua minggu SMRS, pasien mengeluhkan kelemahan pada kedua tangan dan tungkai. Pasien masih dapat berjalan, namun harus dipapah. Satu minggu SMRS, tungkai pasien tidak dapat digerakkan. Pasien juga mengeluhkan sulit BAB dan BAK dan dipasang kateter urin.

Pasien tidak memiliki riwayat hipertensi, DM, maupun batuk lama. Pasien pernah mengalami keguguran sebelumnya dua kali. Pada kehamilan ketiga, dengan usia kehamilan 33 minggu, pasien kontrol teratur ke bidan, dan dikatakan janin dalam kondisi baik. Pasien memiliki benjolan pada payudara kiri sejak tahun 2014. Benjolan tidak nyeri dan tidak mengeluarkan cairan, namun dirasakan semakin membesar. Pasien hanya menjalani pengobatan alternatif untuk benjolannya. Riwayat keganasan dalam keluarga disangkal.

Pada pemeriksaan fisik didapatkan, tensi awal masuk 130/90 mmHg, nadi 86 kali per menit, suhu 36,7⁰C dengan napas 18 kali per menit. Status generalis dalam batas normal. Status lokalis payudara kiri teraba massa padat dengan ukuran diameter sekitar 5 cm,



tanda-tanda peradangan tidak ditemukan. Payudara kanan tidak ditemukan kelainan. Status obstetri pasien, tinggi fundus uteri 2 jari di bawah pusat, kontraksi baik, perdarahan aktif tidak ada.

Dari pemeriksaan neurologis, didapatkan GCS E4M6V5, pupil bulat isokor, dengan dimater 3mm/3mm, refleks cahaya langsung dan tidak langsung positif bilateral. Paresis nervus kranialis dan kaku kuduk tidak ada. Kekuatan motorik ekstremitas atas 1332/2331, dan ekstremitas bawah 0000/0000. Refleks fisiologis meningkat pada keempat ekstremitas. Refleks Babinski negatif bilateral dan Hoffman Tromner positif bilateral. Pada pemeriksaan sensorik didapatkan hipestesi setinggi dermatom C5-Th6 dan anestesi setinggi dermatom Th6 ke bawah. Terdapat retensio uri dan alvi pada pasien ini.

Pasien kemudian dikonsulkan ke bagian obstetri dan ginekologi dan dilakukan tindakan *sectio caesaria* saat itu atas indikasi gawat janin. Janin letak lintang tunggal hidup, oligohidramnion dengan permasalahan kelemahan keempat ekstremitas dan tumor payudara.

Pemeriksaan elektrokardiografi (EKG) serta roentgen toraks dalam batas normal. Hasil pemeriksaan laboratorium ditunjukkan dari tabel 2.1. Pasien diasses dengan tetraparesis UMN, hipestesi setinggi C5 - Th6 ke bawah, retensio uri et alvi ec susp SOL kanalis spinalis metastasis, tumor payudara sinistra, dan P1A2 *post sectio caesaria* atas indikasi gawat janin.

Hematokrit	38,6	36,0 - 46,0	APTT
Leukosit	9.610	5,0 - 10,0	D Dimer
Trombosit	388.000	150,0 - 400,0	LED
Ureum	41	80,0 - 90,0	AFP
Kreatinin	0,5	0,6 - 1,2	CA 125
SGOT	19	0 - 26	CA 15-3
SGPT	31	0 - 33	CA 19-9
GDS	82	0 - 200	CEA
Natrium	137	132 - 147	Cyfra 21-1
Kalium	4,15	3,3 - 5,4	
Klorida	99,6	94 - 111	

Tabel 2.1 Hasil pemeriksaan laboratorium darah

Pada hari perawatan kedua, pasien diberikan steroid berupa dexamethasone 10 mg intravena (iv). Setelah pemberian dexamethasone 10 mg iv, kekuatan motorik pasien ekstremitas atas didapat 2333/3332, dan ekstremitas bawah 0000/0000.. Nyeri menjalar dari leher ke pundak masih dirasakan (VAS 3), pasien kemudian diberikan gabapentin 2 x 100 mg per oral dan dexamethasone maintenance 4 x 5 mg iv serta direncanakan pemeriksaan MRI vertebra servikotorakal.

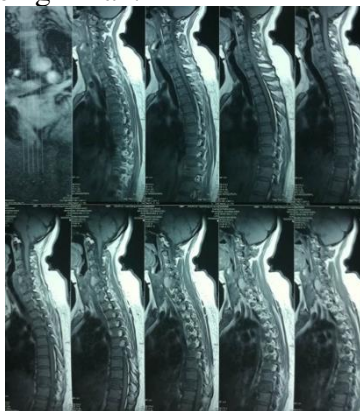
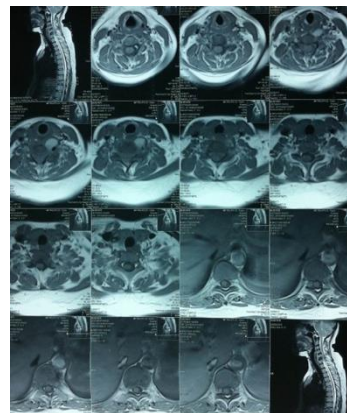
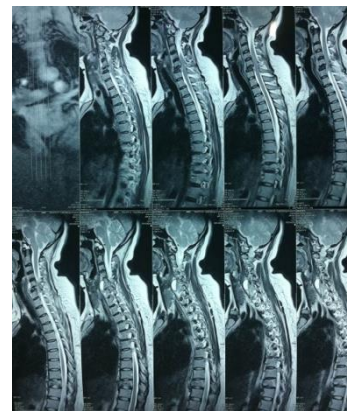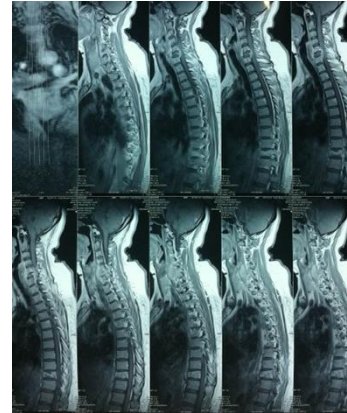Pada hari perawatan keempat, pasien kemudian dilakukan pemeriksaan MRI vertebra cervikotorakal dengan kontras dan didapat hasil destruksi corpus vertebra C6 dan T10 dengan lesi corpus vertebra C5, C7, disertai massa paravertebra level C5 sampai dengan C7 yang menekan medulla spinalis dan menyebabkan kanal stenosis berat, dapat sesuai metastasis (gambar 2.1). Pasien terindikasi dilakukan laminektomi dekompresi elektif dan stabilisasi posterior regio servikal oleh TS bedah saraf.

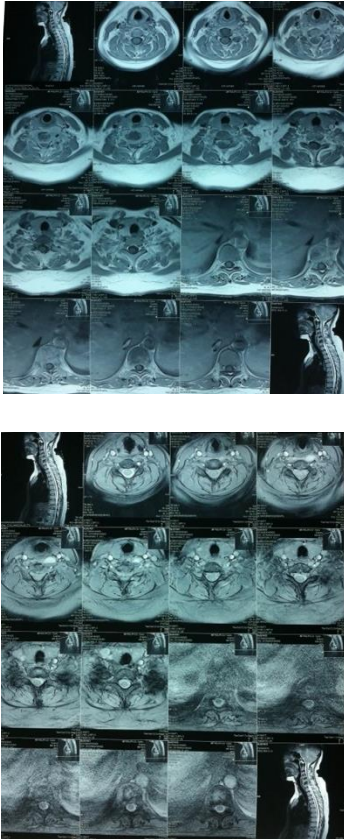
Pemeriksaan	Hasil	Nilai normal	Pemeriksaan	Hasil	Nilai normal
Hemoglobin	12,4	12,0 - 15,0	PT	10,3 (11,2)	9,8 - 11,2



Pada hari perawatan ke-5 pasien dilakukan biopsi pada benjolan di payudara kiri. Sebelumnya telah dilakukan USG mammae dengan hasil massa padat mammae sinistra dan komponen kalsifikasi intralesi disertai penebalan kutis-subkutis sugestif maligna. Hasil pemeriksaan patologi anatomi (PA) dari benjolan payudara berupa karsinoma mammae invasif *of no special type*. Pasien juga dikonsulkan ke bagian Penyakit dalam divisi Hematologi-Onkologi Medik untuk mencari tumor primer dan tata laksana lanjutan. Pada pasien lalu dilakukan USG *whole abdomen*, didapat hasil *simple cyst* ginjal kanan, tak tampak kelainan lainnya maupun gambaran metastasis pada organ intraabdomen lainnya.

Pada hari perawatan ke-10, pasien menjalani operasi laminektomi dekompresi dan stabilisasi posterior regio vertebra servikal. Dilakukan juga pengambilan massa tumor di sisi kiri medulla spinalis sebelah radiks servikalis tetraparesis di sisi lateral. Hasil biopsi berupa tidak ditemukan anak sebar tumor. Kemungkinan adanya metastasis tidak dapat disingkirkan.





Gambar 2.1 MRI servikotorakal

Pada hari ke-14 perawatan, defisit neurologis mengalami perbaikan. Kekuatan motorik ekstremitas atas menjadi 3344/4333 dan ekstremitas bawah 3333/3333. Pasien dapat duduk dengan dibantu suami. Rasa kesemutan masih dirasakan.

PEMBAHASAN

Perempuan, 31 tahun datang dengan keluhan kelemahan kedua tangan dan tungkai yang menandakan kemungkinan adanya suatu lesi di bagian servikal.⁴ Keluhan diawali lima bulan SMRS yaitu adanya nyeri tumpul pada punggung atas, lalu nyeri menjalar dari leher ke pundak disertai kebas pada kedua tangan.

Hal ini membuktikan telah terjadi gangguan sensorik pada pasien yang disebabkan karena penekanan kolumna posterior medula spinalis.⁴

Dua minggu SMRS, pasien mengeluhkan kelemahan pada kedua tangan dan tungkai. Pasien masih dapat berjalan, namun harus dipapah. Satu minggu SMRS, tungkai pasien tidak dapat digerakkan. Kelemahan ekstremitas yang belansung bertahap dapat disebabkan penekanan kolumna anterior dan lateral oleh sesuatu yang bertumbuh dan mendesak dari belakang ke depan dan lateral. Pasien juga mengeluhkan sulit BAB dan BAK dan dipasang selang kencing. Hal ini menunjukkan adanya retensio uri. Gangguan otonom yang terjadi disebabkan karena adanya penekanan daerah komisura anterior.⁴

Dari rangkaian perjalanan penyakit di atas, terdapat onset yang kronik progresif, sehingga penyebab vaskuler dan trauma dapat disingkirkan. Penyebab infeksi dapat disingkirkan karena tidak terdapat gejala dan faktor risiko ke arah infeksi seperti demam, batuk-batuk lama, riwayat penyakit infeksi seperti paru, dsb. Penyebab yang paling mungkin adalah neoplasma. Tumor medula spinalis dapat menunjukkan gejala intramedula, intradura ekstramedula, maupun ekstradura.¹ Dari rangkaian perjalanan penyakit pasien, karakteristik sesuai dengan tumor medula spinalis ekstradura maupun intradura ekstramedula.

Dilihat dari pola nyeri yang awalnya bersifat tumpul, kemudian dilanjutkan nyeri yang bersifat radikuler (menjalar sesuai radiks), kemungkinan besar tumor berasal dari ekstradura. Dari hasil MRI vertebra servikotorakal ditemukan destruksi corpus



vertebra C6 dan T10 dengan lesi corpus vertebra C5, C7, disertai massa paravertebra level C5 sampai dengan C7 yang menekan medulla spinalis dan menyebabkan kanal stenosis berat, dapat sesuai metastasis.

Tumor-tumor ekstradura biasanya merupakan suatu metastasis dari keganasan di tempat lain. Keganasan primer di luar susunan saraf pusat yang dapat bermetastasis ke kanalis spinalis antara lain kanker prostat, kanker payudara, kanker paru, kanker tiroid, lymphoma, kanker ginjal, dan kanker saluran cerna.^{1,3,5} Pasien memiliki benjolan pada payudara kiri yang tidak nyeri dan tidak mengeluarkan cairan, namun dirasakan semakin membesar. Kemungkinan keganasan primer dari payudara dibuktikan dari hasil pemeriksaan PA berupa karsinoma mammae invasif *of no special type*. Pada pasien juga dilakukan USG abdomen untuk menyingkirkan penyebab keganasan dari bagian abdomen seperti saluran cerna dan ginjal.

Pada perawatan di RS, pasien diberikan dexamethasone 10 mg intravena. Didapatkan perbaikan defisit neurologis berupa perbaikan kekuatan motorik ekstremitas atas 2333/3332. Kekuatan motorik mengalami perbaikan yang signifikan pasca dilakukan laminektomi dekompresi dan stabilisasi posterior oleh TS bedah saraf. Laminektomi dekompresi bertujuan untuk membebaskan medula spinalis dari desakan massa.^{6,7} Massa yang tampak menekan regio servika medula spinalis selanjutnya dibiopsi dan didapat hasil tidak ditemukan anak sebar tumor, kemungkinan adanya metastasis tidak dapat disingkirkan. Pasien disarankan untuk dilakukan pemeriksaan imunohistokimia saat berobat jalan.

KESIMPULAN

Kompresi medula spinalis ekstradura dapat disebabkan oleh neoplasma metastasis yang dapat dikenali melalui anamnesis, pemeriksaan fisik, yang tepat dan ditegakkan dengan pemeriksaan penunjang berupa gambaran radiologi dan histopatologi

DAFTAR PUSTAKA

1. Viets-Upchurch JM, Bourenane SS. Spinal Cord Compression. *Oncologic Emergency Medicine: Principles and Practice: Second Edition* [Internet]. 2023 Feb 13 [cited 2024 Aug 20];237–45. Available from: <https://www.ncbi.nlm.nih.gov/books/NBK557604/>
2. Lawton AJ, Lee KA, Cheville AL, Ferrone ML, Rades D, Balboni TA, et al. Assessment and Management of Patients With Metastatic Spinal Cord Compression: A Multidisciplinary Review. *J Clin Oncol* [Internet]. 2019 Jan 1 [cited 2024 Aug 20];37(1):61–71. Available from: <https://pubmed.ncbi.nlm.nih.gov/30395488/>
3. Robson P. Metastatic spinal cord compression: a rare but important complication of cancer. *Clinical Medicine* [Internet]. 2014 Oct 1 [cited 2024 Aug 20];14(5):542. Available from: <https://pubmed.ncbi.nlm.nih.gov/25491968/>
4. Duus' Topical Diagnosis in Neurology - PDF Free Download [Internet]. [cited 2024 Aug 20]. Available from: <https://epdf.tips/duus-topical-diagnosis-in-neurology.html>
5. Ruppert LM. Malignant Spinal Cord Compression-Adapting Conventional



- Rehabilitation Approaches. *Phys Med Rehabil Clin N Am* [Internet]. 2017 Feb 1 [cited 2024 Aug 20];28(1):101. Available from: [/pmc/articles/PMC5604850/](https://pubmed.ncbi.nlm.nih.gov/35604850/)
6. George R, Jeba J, Ramkumar G, Chacko AG, Tharyan P. Interventions for the treatment of metastatic extradural spinal cord compression in adults. *Cochrane Database Syst Rev* [Internet]. 2015 Sep 4 [cited 2024 Aug 20];2015(9). Available from: [/pmc/articles/PMC6513178/](https://pubmed.ncbi.nlm.nih.gov/26513178/)
7. Laufer I, Zuckerman SL, Bird JE, Bilsky MH, Lazáry Á, Quraishi NA, et al. Predicting neurologic recovery after surgery in patients with deficits secondary to MESCC: systematic review. *Spine (Phila Pa 1976)* [Internet]. 2016 Oct 10 [cited 2024 Aug 20];41(Suppl 20):S224. Available from: [/pmc/articles/PMC5581189/](https://pubmed.ncbi.nlm.nih.gov/265581189/)