

GAMBARAN MORFOLOGI ERITROSIT PENDERITA MALARIA DI PUSKESMAS HAMADI KOTA JAYAPURA PAPUA TAHUN 2023

^KFajar Bakti Kurniawan¹, Meidy J. Imbiri¹, Asrori¹, Yulianus Wima Krisna Alfreda¹, Rudolfo Tubalawony¹, Asrianto¹

¹Jurusan Teknologi Laboratorium Medis, Poltekkes Jayapura, Indonesia

Info Artikel:

Disubmit: 18-10-2023

Direvisi: 27-05-2024

Diterima: 26-06-2024

Dipublikasi: 30-06-2024

^KPenulis Korespondensi:

Email:

fajar_kurniawan10@yahoo.co.id

Kata kunci:

Anemia, Malaria, Morfologi Eritrosit, Plasmodium

DOI: 10.47539/gk.v16i1.440

ABSTRAK

Malaria adalah penyakit akut atau kronis yang disebabkan oleh parasit *Plasmodium* yang menyebabkan demam, anemia, dan splenomegali. Hiperlisis sel darah merah yang terjadi pada pasien malaria menyebabkan anemia. Tujuan penelitian ini adalah mengamati ukuran, warna, dan bentuk eritrosit penderita malaria. Penelitian ini merupakan studi deskriptif *cross-sectional*. Penelitian dilakukan di Puskesmas Hamadi dan Laboratorium Mikrobiologi Politeknik Kesehatan Kementerian Kesehatan di Jayapura. Sebanyak 100 sampel dipilih secara *accidental sampling* untuk pemeriksaan malaria. Sampel darah diambil melalui pembuluh darah kapiler dan dibuat sediaan darah tebal dan tipis dengan pewarnaan Giemsa 3%. Hasil penelitian menunjukkan 48 pasien positif malaria dengan jenis parasit antara lain *Plasmodium vivax* (42%), *Plasmodium falcifarum* (35%) dan *Plasmodium malariae* (19%). Pemeriksaan morfologi eritrosit dari 48 sampel positif malaria memperlihatkan 46 sampel (96%) memiliki ukuran normositer, 40 sampel (83%) berwarna hipokrom, dan sebagian besar berbentuk akantosit (59%) dan sel target (31%). Hasil penelitian menyiratkan bahwa penderita malaria di Puskesmas Hamadi sebagian besar mengalami perubahan morfologi eritrosit pada warna (hipokrom) dan bentuk (akantosit dan sel target), namun tidak pada ukurannya. Perubahan bentuk eritrosit (akantosit dan sel target) mungkin terkait dengan kondisi kesehatan lain atau komplikasi yang mungkin terjadi.

ABSTRACT

Malaria is an acute or chronic disease caused by the Plasmodium parasite, which leads to fever, anemia, and splenomegaly. The hydrolysis of red blood cells in malaria patients results in anemia. This study aims to observe malaria patients' erythrocyte size, color, and shape. It is a cross-sectional descriptive study conducted at the Hamadi Community Health Center and the Microbiology Laboratory of the Health Polytechnic Ministry of Health in Jayapura. A total of 100 samples were selected through accidental sampling for malaria examination. Blood samples were taken from capillary blood vessels and prepared as thick and thin blood smears stained with 3% Giemsa. The results showed that 48 patients tested positive for malaria with the following parasite distribution: Plasmodium vivax (42%), Plasmodium falciparum (35%), and Plasmodium malariae (19%). The examination of erythrocyte morphology in 48 positive malaria samples revealed that 46 samples (96%) had normocytic size, 40 samples (83%) were hypochromic, and most were acanthocytes (59%) and target cells (31%). The findings suggest that malaria patients at the Hamadi Community Health Center predominantly experience changes in erythrocyte morphology in terms of color (hypochromia) but not size. The observed changes in erythrocyte shape (acanthocytes and target cells) may be associated with other health conditions or potential complications.

Keywords: Anemia, Erythrocyte Morphology, Malaria, Plasmodium

PENDAHULUAN

Malaria merupakan penyakit menular akut atau kronis yang disebabkan oleh infeksi *Plasmodium* yang menyerang eritrosit (sel darah merah) dan ditandai dengan ditemukannya bentuk aseksual dalam darah. Penderita malaria akan mengalami gejala demam, menggigil, anemia, dan pembesaran limpa beberapa hari setelah terinfeksi parasit (Roach *et al.*, 2012; Zaman *et al.*, 2024). Terdapat empat jenis *Plasmodium* yang menyerang sel darah merah, yaitu *P. falciparum*, *P. vivax*, *P. malariae*, dan *P. ovale* (Nugroho, 2000). Berdasarkan data *World Health Organization* (WHO, 2023) angka kematian akibat malaria di wilayah Asia Tenggara mengalami penurunan dari tahun 2000–2022 sebesar 77%. Namun, angka kejadian malaria di Indonesia terbilang masih sangat tinggi. Menurut data Kementerian Kesehatan 2022 terdapat 443.530 kasus positif malaria yang terkonsentrasi di Provinsi Papua sebanyak 89%. Secara lebih terperinci, data Dinas Kesehatan Papua pada tahun 2023 mengungkapkan kasus malaria tertinggi di Kabupaten Mimika sebesar 184.856 kasus, disusul Kota Jayapura 67.874 kasus dan Kabupaten Jayapura 53.951 kasus, sedangkan yang terendah terjadi di Kabupaten Sarmi sebanyak 20.454 kasus (Madayanti *et al.*, 2022).

Tingginya kejadian kasus malaria di Kabupaten Jayapura dikarenakan topografinya yang bervariasi, mulai dari rawa, dataran, hingga perbukitan/ pegunungan. Keadaan lingkungan yang banyak pepohonan, semak, kolam, dan parit, memungkinkan terjadinya pertumbuhan populasi vektor *Anopheles* sehingga mengakibatkan penularan penyakit malaria menjadi cepat. Selain itu, kondisi rumah dengan desain rumah panggung/ semi permanen berlantai dan ber dinding papan memungkinkan terjadinya kontak antara nyamuk malaria dengan penghuninya (Madayanti *et al.*, 2022). Diagnosis malaria dapat ditegakkan dengan berbagai macam tes seperti pemeriksaan imunoserologi, identifikasi antigen spesifik, deteksi antibodi, dan pemeriksaan DNA. Namun untuk dapat mengidentifikasi parasit *Plasmodium* dalam darah digunakan pemeriksaan mikroskopis sebagai standar emas (Wempi, 2012). Pemeriksaan mikroskopis sediaan darah tipis dapat jelas terlihat morfologi *Plasmodium* dibandingkan sediaan darah tebal (Ritung *et al.*, 2018).

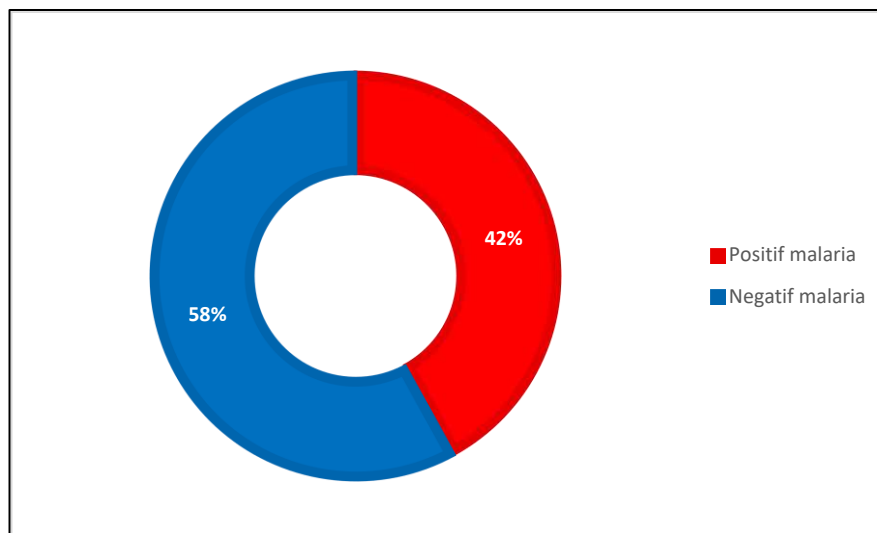
Sel darah merah yang terinfeksi parasit *Plasmodium* dapat mengakibatkan terjadinya penurunan hemoglobin yang berdampak pada terjadinya anemia. Malaria dapat terjadi dengan atau tanpa konsekuensi dalam beberapa keadaan. Komplikasi yang dapat ditimbulkan akibat anemia berat dikarenakan lisisnya sel darah merah yang terinfeksi secara langsung, penghancuran berlebihan eritrosit pembawa parasit, atau tingginya kepadatan parasit yang menginfeksi (Kahar *et al.*, 2020). Penelitian ini bertujuan mengamati morfologi eritrosit (ukuran, warna dan bentuk) penderita malaria dengan menggunakan metode pemeriksaan mikroskopis sediaan darah tipis di Puskesmas Hamadi Kota Jayapura tahun 2023.

METODE

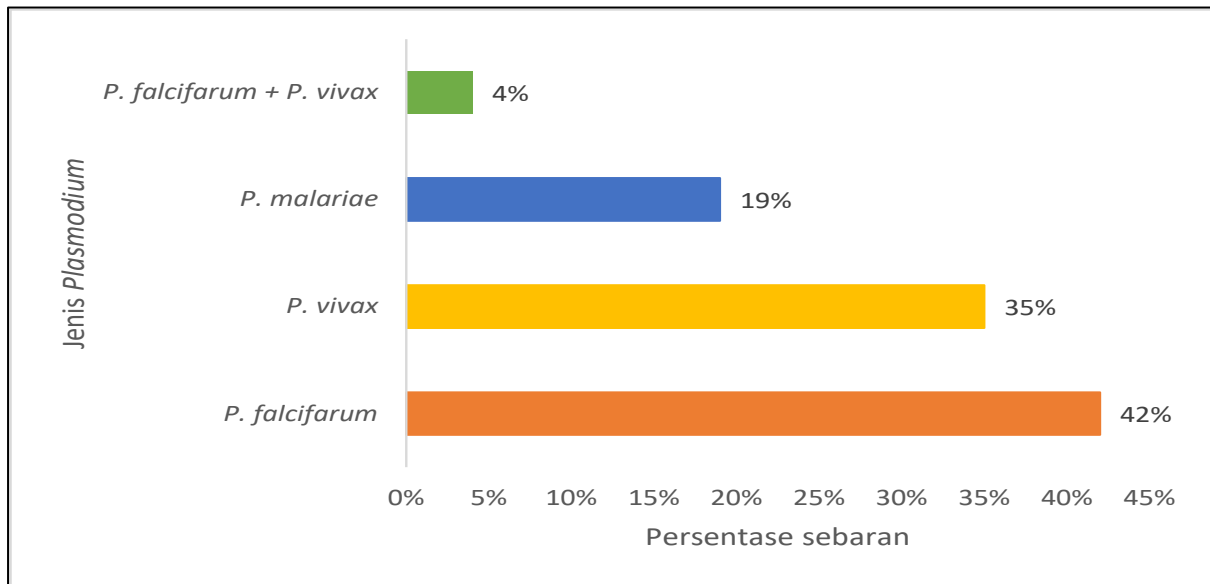
Penelitian ini merupakan penelitian deskriptif dengan desain *cross sectional*. Penelitian dilaksanakan pada bulan Juni-Juli 2023. Jumlah sampel dalam penelitian ini adalah sebanyak 100 orang penderita malaria di Puskesmas Hamadi Kota Jayapura yang dipilih menggunakan teknik *accidental sampling*. Prosedur pemeriksaan yaitu dengan melakukan pengambilan darah melalui pembuluh darah kapiler, lalu dibuat dalam sediaan darah tebal dan tipis. Sediaan darah tipis difiksasi menggunakan metanol untuk mencegah lisisnya sel darah merah pada apusan. Sediaan tersebut diwarnai menggunakan pewarna Giemsa 3% yang dibuat dengan mencampurkan Giemsa stok 0,3 ml dan 9,7 ml larutan pengencer. Pemeriksaan mikroskopis sediaan darah dilakukan di Laboratorium Mikrobiologi Poltekkes Jayapura untuk mengidentifikasi ada atau tidaknya parasit *Plasmodium* penyebab penyakit malaria. Morfologi eritrosit (ukuran, warna, dan bentuk) diamati menggunakan mikroskop dengan pembesaran objektif 100x. Penelitian ini telah mendapatkan persetujuan etik sebagaimana termaktub dalam Surat Keterangan Layak Etik dengan No. 100/KEPK-J/VI 2024.

HASIL

Hasil pemeriksaan malaria pada 100 sampel darah penderita menunjukkan 48 sampel (48%) positif malaria yang ditandai oleh kehadiran parasit *Plasmodium* (Gambar 1). Jenis dan persentase sebaran *Plasmodium* yang ditemukan pada 48 sampel positif malaria tersebut ditunjukkan pada Gambar 2. *P. falcifarum* merupakan jenis parasit yang ditemukan paling dominan menginfeksi penderita malaria di Puskesmas Hamadi yakni sebanyak 20 sampel (42%), diikuti oleh *P. vivax* dan *P. malariae*, masing-masing 17 sampel (35%) dan 9 sampel (19%). Selain itu, juga ditemukan dua jenis parasit pada sampel yang sama, yaitu *P. falcifarum* + *P. vivax* sebanyak 2 sampel (4%).

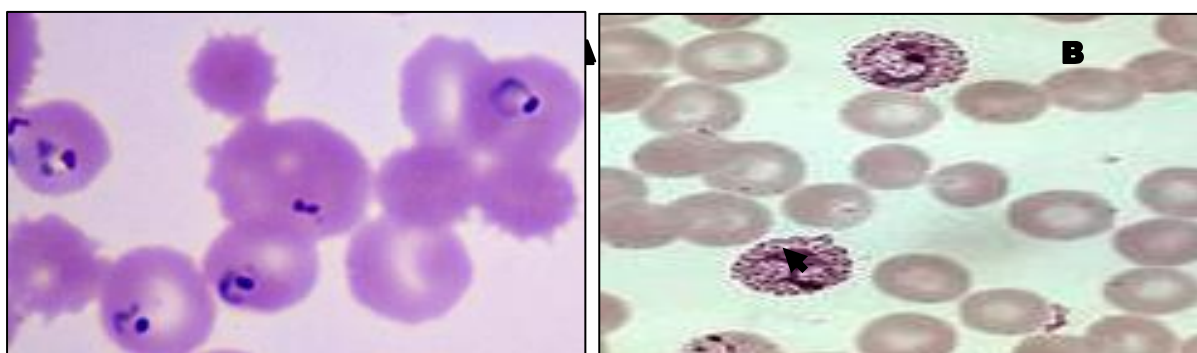


Gambar 1. Hasil pemeriksaan malaria



Gambar 2. Jenis dan sebaran parasit *Plasmodium* pada sampel apus darah penderita malaria

Parasit *P. falcifarum* dan *P. vivax* yang teramati pada sediaan darah ditampilkan pada Gambar 3. *P. falcifarum* memiliki titik maurer, eritrosit yang terinfeksi berukuran normal. Pada stadium trophozoit, *P. falcifarum* memiliki ciri-ciri berukuran kecil sampai sedang, seringkali berjumlah banyak, sering ditemukan berbentuk cincin dan koma, kadang-kadang memiliki dua nukleus, serta sitoplasma teratur dan halus hingga tebal. Stadium lanjut; kadang-kadang ditemukan pada malaria berat, sitoplasma kompak yang terlihat sebagai granula kasar (Direktorat Pencegahan dan Pengendalian Penyakit, 2020). Sementara itu, *Plasmodium vivax* berbentuk cincin dengan satu kromatin dan berkembang menjadi bentuk yang tidak beraturan. Sel darah merah yang terinfeksi akan terlihat lebih besar jika dibandingkan dengan yang tidak terinfeksi. Stadium skizon memiliki banyak kromatin yang disertai dengan sitoplasma. Pada stadium gametosit, parasit akan berkembang dan berubah padat dengan bentuk menjadi bulat atau lonjong (Febriani *et al.*, 2021).

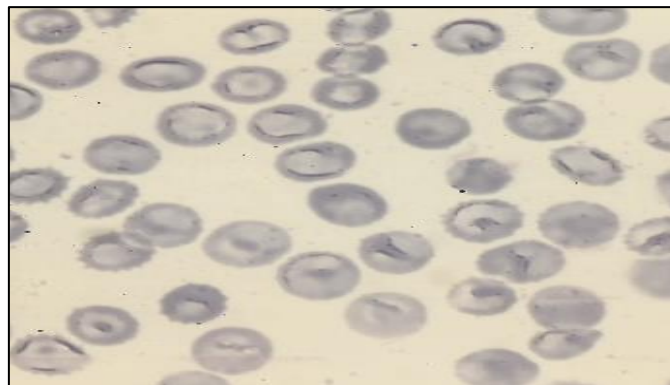


Gambar 3. Jenis parasit *Plasmodium* pada apus darah penderita malaria: *P. falcifarum* (A) dan *P. Vivax* (B)

Hasil pemeriksaan morfologi eritrosit (berdasarkan ukuran) pasien positif malaria di Puskesmas Hamadi disajikan pada Tabel 1. Ukuran eritrosit yang diamati terdiri dari mikrositer, normositer, dan makrositer. Secara umum, sebagian besar (46 sampel) memiliki eritrosit normositer atau berukuran normal (Gambar 4). Hal ini menunjukkan bahwa infeksi dari semua jenis *Plasmodium* tidak menyebabkan terjadinya abnormalitas ukuran eritrosit yang berarti, meskipun ditemukan juga adanya eritrosit yang berukuran mikrositer dan makrositer, masing-masing 1 sampel pada sediaan darah yang terinfeksi *P. vivax*.

Tabel 1 Gambaran morfologi eritrosit berdasarkan ukuran pada penderita malaria

Jenis Plasmodium	Morfologi eritrosit berdasarkan ukuran		
	Mikrositer	Normositer	Makrositer
<i>P. falcifarum</i> (n=20)	0	20	0
<i>P. vivax</i> (n= 17)	1	15	1
<i>P. malariae</i> (n= 9)	0	9	0
<i>P. falcifarum</i> + <i>P. vivax</i> (n=2)	0	2	0



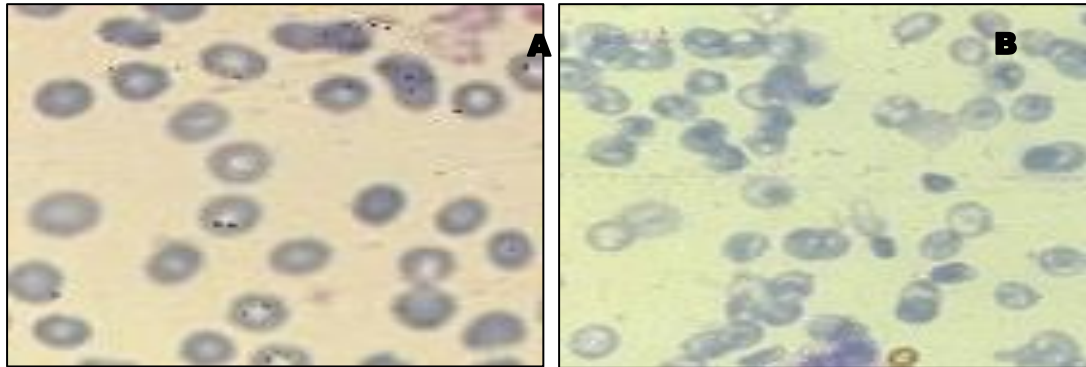
Gambar 4. Morfologi eritrosit normositer

Tabel 2 Gambaran morfologi eritrosit berdasarkan warna pada penderita malaria

Jenis Plasmodium	Morfologi eritrosit berdasarkan warna		
	Hipokrom	Normokrom	Hiperkrom
<i>P. falcifarum</i> (n=20)	14	6	0
<i>P. vivax</i> (n= 17)	15	1	1
<i>P. malariae</i> (n= 9)	9	0	0
<i>P. falcifarum</i> + <i>P. vivax</i> (n=2)	2	0	0

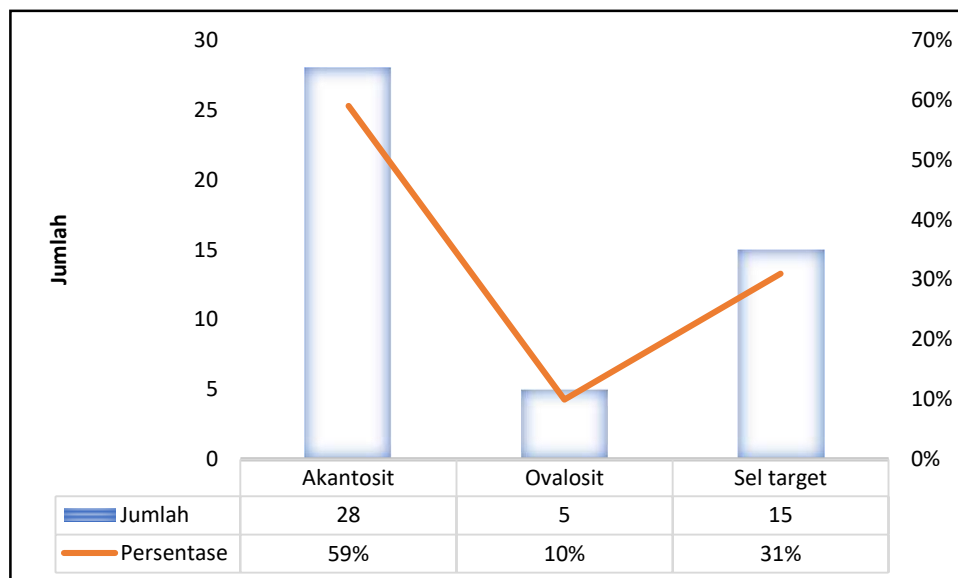
Hasil pengamatan morfologi eritrosit (berdasarkan warna) penderita malaria di Puskesmas Hamadi dipresentasikan dalam Tabel 2. Warna eritrosit dikategorikan menjadi hipokrom, normokrom, dan hiperkrom. Jumlah besar dari data (40 sampel) menunjukkan bahwa penderita malaria mengalami perubahan warna eritrosit menjadi hipokrom, yaitu keadaan di mana *central polar* (daerah pucat di tengah) lebih dari 1/3 ukuran eritrosit. Hanya sebagian kecil eritrosit yang berwarna normokrom dan hiperkrom, masing-masing 7 sampel dan 1 sampel secara berturut-turut. Perubahan warna eritrosit

menjadi hipokrom mengindikasikan bahwa penderita malaria mengalami penurunan jumlah hemoglobin dalam sel darah merah sehingga tampak pucat atau tidak intens ketika diperiksa di bawah mikroskop. Gambar 5 memperlihatkan perbandingan morfologi eritrosit normokrom dengan eritrosit yang mengalami hipokrom.

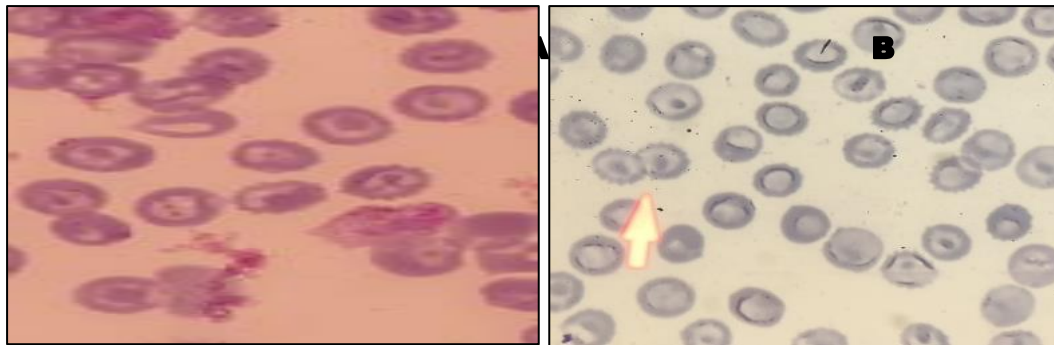


Gambar 5. Perbandingan morfologi eritrosit berdasarkan warna: Normokrom (A) dan Hipokrom (B)

Hasil pemeriksaan morfologi eritrosit (berdasarkan bentuk) penderita malaria di Puskesmas Hamadi ditemukan 3 macam bentuk, yaitu akantosit, ovalosit, dan target sel. Bentuk akantosit mendominasi gambaran morfologi eritrosit dengan 28 sampel (59%), kemudian disusul oleh sel target 15 sampel (31%) dan ovalosit 5 sampel (10%). Penemuan bentuk-bentuk tersebut menunjukkan terjadinya perubahan morfologi eritrosit akibat malaria. Temuan ini dijelaskan lebih lanjut pada Gambar 6 dan 7 berikut ini.



Gambar 6. Hasil pemeriksaan morfologi eritrosit berdasarkan bentuk pada penderita malaria



Gambar 7. Morfologi eritrosit berdasarkan bentuk: sel target (A) dan akantosit (B)

BAHASAN

Malaria adalah penyakit menular yang ditularkan melalui vektor yang disebabkan oleh parasit protozoa dari genus *Plasmodium*, terutama ditularkan melalui gigitan nyamuk *Anopheles* betina yang terinfeksi. Di Papua, malaria masih menjadi masalah kesehatan utama. Berdasarkan hasil pemeriksaan sampel apusan darah di Puskesmas Hamadi, diketahui 48 dari 100 pasien positif malaria. Tingginya kasus malaria diduga disebabkan oleh kondisi lingkungan yang cocok bagi pertumbuhan *Anopheles*. Genangan air di sekitar rumah memberi peluang bagi *Anopheles* untuk meletakkan jentiknya dan berkembang biak dengan baik. Selain itu, keberadaan rawa dan semak-semak juga menjadi tempat hinggap *Anopheles* yang bersifat eksofilik (tinggal di luar rumah) dan eksofagik (menggigit di luar rumah). Rawa dan semak-semak juga meningkatkan kelembaban lingkungan yang mana kondisi ini sangat disukai nyamuk untuk beristirahat sekaligus sebagai tempat perindukan nyamuk bila terdapat genangan air yang ternaung semak.

Debora *et al.* (2018) menjelaskan bahwa peningkatan kasus malaria disebabkan faktor-faktor yang berhubungan dengan kejadian malaria, seperti lingkungan fisik, biologi, kimia dan perilaku serta pengetahuan masyarakat. Lingkungan fisik yang memengaruhi antara lain adalah suhu, kelembaban, kerapatan dinding rumah, penggunaan kawat kassa pada ventilasi rumah, adanya parit atau kolam di sekitar rumah dan juga curah hujan. Sementara itu, lingkungan biologi mencakup keberadaan semak-semak dan rawa-rawa. Nyamuk *Anopheles* betina yang terinfeksi parasit *Plasmodium* akan berperan sebagai vektor malaria. Setidaknya ada lima spesies *Plasmodium* yang diketahui menginfeksi manusia, yaitu *P. falciparum*, *P. vivax*, *P. ovale*, *P. malariae*, dan *P. Knowlesi*. Analisis spesimen darah yang dikoleksi dari pasien malaria di Puskesmas Hamadi menunjukkan bahwa ada tiga jenis parasit *Plasmodium*, yaitu *P. falciparum*, *P. vivax*, dan *P. malariae*. Prevalensi tertinggi ditemukan pada *P. falciparum* sebesar 20 sampel (42%). Kehadiran *P. falciparum* yang begitu dominan tidak terlepas dari kaitannya dengan gejala klinis yang lebih berat pada pasien malaria.

Wahib *et al.* (2022) menyatakan bahwa *P. falciparum* adalah parasit protozoa yang bertanggung jawab atas bentuk malaria paling parah pada manusia, menimbulkan ancaman kesehatan masyarakat yang signifikan karena tingkat kematiannya yang tinggi dan peningkatan resistensi obat. Secara klinis,

infeksi *P. falciparum* merupakan kontributor signifikan terhadap anemia, terutama di daerah di mana malaria endemik (Kaur and Runeja, 2022). Di daerah di mana *P. falciparum* dan *P. vivax* keduanya hadir dan bahkan secara bersama menginfestasi manusia, sebagaimana yang ditemukan pada dua sampel spesimen darah penderita malaria di Puskesmas Hamadi, *P. falciparum* dikaitkan dengan penurunan kadar hemoglobin yang lebih nyata dan insiden anemia berat yang lebih tinggi, terutama pada bayi dan anak kecil (Kenangalem *et al.*, 2016). Sementara itu, meskipun prevalensinya relatif lebih rendah, *P. malariae* juga turut berperan dalam menyebabkan anemia, menimbulkan risiko morbiditas dan mortalitas yang serupa dengan infestasi *P. falciparum* dan *P. Vivax* (Langford *et al.*, 2015).

Siklus hidup malaria pada manusia bermula ketika nyamuk *Anopheles* betina menggigit manusia, sporozoit dilepaskan ke dalam tubuh dan berkembang menjadi merozoit di jaringan tubuh. Bentuk merozoit masuk ke aliran darah dan menyerang eritrosit normal. Infeksi malaria ini memicu perubahan penting dalam morfologi eritrosit. Hasil pemeriksaan mikroskopis sediaan apus darah penderita malaria di Puskesmas Hamadi menunjukkan terjadinya perubahan pada morfologi eritrosit, terutama warna dan bentuk. Adapun ukuran eritrosit sebagian besar terlihat masih berbentuk normal (normositer). Hal ini diduga pasien malaria terinfeksi *Plasmodium* dalam waktu yang belum begitu lama sehingga belum menunjukkan adanya perubahan pada ukuran eritrosit. Menurut Vallintine dan van Ooij (2023), eritrosit mengalami perubahan bentuk menjadi miring dan bengkak terlihat sejak hari ke-10 setelah infeksi *Plasmodium*.

Data penelitian mengungkapkan bahwa sebagian besar (40 sampel) penderita malaria di Puskesmas Hamadi mengalami eritrosit hipokrom, yaitu keadaan yang menggambarkan >1/3 dari besar eritrosit berwarna pucat. Hal ini mungkin berkaitan dengan berkurangnya kadar hemoglobin dalam darah. Sebagaimana yang dinyatakan oleh Miyasaka *et al.* (2022) bahwa eritrosit hipokromik, yang ditandai dengan penurunan kadar hemoglobin, berfungsi sebagai fitur menonjol dari eritropoiesis defisiensi besi dan sering terdeteksi dalam kasus anemia yang terkait dengan malaria. Meskipun eritrosit hipokromik terjadi karena malaria, tetapi kondisi ini tidak berkaitan langsung dengan infeksi *Plasmodium*.

Hasil penelitian Miyasaka *et al.*, (2022) menunjukkan bahwa mencit dba.b6-MHA yang terinfeksi *Plasmodium* tidak menyebabkan eritrosit hipokromik. Kondisi yang sangat relevan dengan eritrosit hipokromik adalah hemolisis. Dalam kasus malaria, penghancuran langsung sel darah merah terjadi ketika parasit *Plasmodium* memecah eritrosit yang terinfeksi untuk melepaskan merozoit, menyebabkan hemolisis dan hilangnya sel darah merah yang signifikan (Rupani *et al.*, 2023; Raja *et al.*, 2019). Berdasarkan hasil pemeriksaan apusan darah pasien malaria ditemukan bahwa umumnya mereka mengalami kelainan bentuk eritrosit, yaitu akantosit dan sel target. Akantosit eritrosit berbentuk seperti duri tidak beraturan (tonjolan panjang seperti paku) yang mengelilingi membran sel dalam kelompok 2-20, sedangkan sel target eritrosit mempunyai bentuk yang cukup pipih dengan bagian tengah berwarna merah tua, menyerupai target dengan titik fokus pigmen hemoglobin yang dikelilingi daerah pucat (Aliviameita dan Puspitasari, 2021).

Menurut Royo *et al.* (2019), akantosit dan sel target adalah jenis eritrosit yang berbeda yang dapat diamati dalam berbagai kondisi patologis, termasuk malaria. Walaupun bentuk akantosit ditemukan pada penderita malaria, namun bentuk eritrosit ini tidak memiliki hubungan dengan infeksi *Plasmodium*. Akantosit lebih cenderung berkaitan dengan gangguan seperti abetalipoproteinemia dan hipobetalipoproteinemia yang menunjukkan perubahan metabolisme lipid dan kelainan struktural pada sel darah merah (Sondo *et al.*, 2021). Sebaliknya, bentuk sel target dilaporkan memiliki hubungan tidak langsung dengan malaria, khususnya infeksi *Plasmodium*.

Menurut Birczyńska-Zych *et al.* (2023), infeksi *Plasmodium* secara signifikan mengubah sifat struktural dan fungsional membran eritrosit, mempengaruhi bentuk, deformabilitas, dan komposisi biokimianya. Parasit ini menginduksi perubahan pada komposisi lipid dan struktur protein membran eritrosit, yang berpotensi menyebabkan pembentukan sel target. Hubungan tidak langsung lainnya antara produksi sel target dengan infestasi *Plasmodium* terjadi melalui mekanisme hemolisis yang menyebabkan anemia. Aswal *et al.* (2023) memaparkan bahwa malaria menyebabkan anemia hemolitik, suatu kondisi yang ditandai dengan penghancuran eritrosit oleh parasit dan sistem kekebalan tubuh. Hal ini menyebabkan peningkatan laju pergantian eritrosit dan peningkatan produksi sel baru melalui hematopoiesis di sumsum tulang. Dalam keadaan terganggu seperti itu, eritrosit dengan morfologi abnormal, seperti sel target, dapat dihasilkan.

SIMPULAN DAN SARAN

Kasus malaria di Puskesmas Hamadi, Jayapura, didominasi oleh *P. falcifarum*. Umumnya, penderita malaria di Puskesmas tersebut mengalami perubahan pada morfologi eritrosit, utamanya pada parameter warna dan bentuk eritrosit, sedangkan ukuran eritrosit tidak menunjukkan adanya perubahan yang signifikan. Peneliti menyarankan perlunya penelitian lanjutan berkaitan dengan pemeriksaan retikulosit dan hemostasis pada penderita malaria.

UCAPAN TERIMA KASIH

Terima kasih kami sampaikan kepada Puskesmas Hamadi Kota Jayapura atas kesediaannya dalam perizinan koleksi sampel penelitian serta Poltekkes Jayapura yang telah memberikan izin pelaksanaan penelitian.

RUJUKAN

- Aliviameita, A., & Puspitasari, P. (2021), 'Buku Ajar Mata Kuliah Hematologi. Umsida Press, 1-56.
<https://doi.org/10.21070/2019/978-623-7578-00-0>.
- Aswal, R., Ahmad, S. and Kala, M., (2023). 'Haematological factors and anemia in acute malariae: A prospective hospital-based cross-sectional observational study. *Tropical Doctor*. [online] Available at: <<https://doi.org/10.1177/00494755221148226>>.
- Birczyńska-Zych, M., Czepiel, J., Łabanowska, M., Kucharska, M., Kurdziel, M., Biesiada, G., Garlicki,

- A. and Wesełucha-Birczyńska, A., (2023.) 'Course of Plasmodium infection studied using 2D-COS on human erythrocytes. *Malaria Journal**. [online] Available at: <<https://doi.org/10.1186/s12936-023-04611-5>>.
- Debora, J., Rinonce, H. T., Pudjohartono, M. F., Astari, P., Winata, M. G., & Kasim, F. (2018). 'Prevalensi malaria di Asmat, Papua: Gambaran situasi terkini di daerah endemik tinggi', *Journal of Community Empowerment for Health*, 1(1), 11-19.
- Direktorat Pencegahan dan Pengendalian Penyakit (2020). *Modul Pelatihan Mikroskopis Malaria Bagi Tenaga ATLM (Ahli Teknologi Laboratorium Medik)*. Jakarta: Kementerian Kesehatan.
- Febriani, I.D., Muhimmah, I. dan Lusiyana, N. (2021). 'Identifikasi Stadium Plasmodium Vivax untuk Penegakan Diagnosis Penyakit Malaria dengan Sistem Berbantuan Komputer'. *AUTOMATA*, 2(1).
- Kahar, F., Priyatno, D., & Meo, B. M. (2020) 'Studi indeks eritrosit pada pasien diagnosis positif malaria', *Jurnal Sulolipu: Media Komunikasi Sivitas Akademika dan Masyarakat*, 20(2).
- Kaur, M. and Juneja, R., 2022. 'An analysis of the relation between malariae and anemia. *International Journal of Innovative Research in Engineering and Management, [online] Available at: <<https://doi.org/10.55524/ijirem.2022.9.1.60>>.
- Kenangalem, E., Karyana, M., Burdarm, L., Yeung, S., Simpson, J.A., Tjitra, E., Anstey, N.M., Poespoprodjo, J.R. and Price, R.N., (2016). 'Plasmodium vivax infection: a major determinant of severe anemia in infancy,' *Malaria Journal*. [online] Available at: <<https://doi.org/10.1186/S12936-016-1373-8>>.
- Langford, S., Douglas, N.M., Lampah, D.A., Simpson, J.A., Kenangalem, E., Sugiarto, P., Anstey, N.M., Poespoprodjo, J.R. and Price, R.N., (2015). 'Plasmodium malariae infection associated with a high burden of anemia: a hospital-based surveillance study,' *PLOS Neglected Tropical Diseases*. [online] Available at: <<https://doi.org/10.1371/JOURNAL.PNTD.0004195>>.
- Madayanti, S., Raharjo, M., & Purwanto, H. (2022). 'Faktor Risiko yang Mempengaruhi Kejadian Malaria di Wilayah Distrik Jayapura Selatan Kota Jayapura', *Jurnal Kesehatan Lingkungan Indonesia*, 21(3), 358-365.
- Miyasaka, Y., Okuda, K., Miura, I., Motegi, H., Wakana, S. and Ohno, T., (2022). 'A novel ENU-induced Cpx mutation causes microcytic hypochromic anemia in mice,' *Jikken Dobutsu. Experimental Animals*. [online] Available at: <<https://doi.org/10.1538/expanim.22-0032>>.
- Nugroho, A., Harijanto, P. N., & Datau, E. A. (2000). 'Imunologi pada malaria. *Malaria Epidemiologi, Patogenesis, Manifestasi Klinis, & Penanganan*', I. Jakarta: EGC, 128-150.
- Raja, A.I., Brickley, E.B., Taaffe, J., Ton, T., Zhao, Z., Bock, K.W., Orr-Gonzalez, S., Thomas, M.L., Lambert, L., Moore, I.N. and Duffy, P.E., (2019). 'A primate model of severe malarial anemia: a comparative pathogenesis study,' *Scientific Reports*. [online] Available at: <<https://doi.org/10.1038/S41598-019-55377-3>>.
- Ritung, N., Pijoh, V. D., & Bernadus, J. B. (2018). 'Perbandingan Efektifitas Rapid Diagnostic Test (RDT) dengan Pemeriksaan Mikroskop pada Penderita Malaria Klinis di Puskesmas Mubune Kecamatan Likupang Barat', *eBiomedik*, 6(2).
- Roach, R. R., Greydanus, D. E., Patel, D. R., Homnick, D. N., & Merrick, J. (2012). 'Tropical Pediatrics: A Public Health Concern of International Proportions', *Nova Biomedical*.

- Royo, J., Rahabi, M., Kamaliddin, C., Ezinmegnon, S., Olagnier, D., Authier, H., Massougbedji, A., Alao, J., Ladipo, Y., Deloron, P., Bertin, G., Pipy, B. and Coste, A., (2019). 'Changes in monocyte subsets are associated with clinical outcomes in severe malarial anemia and cerebral malaria,' *Scientific Reports*. [online] Available at: <<https://doi.org/10.1038/S41598-019-52579-7>>.
- Rupani, K.V., Waksal, J.A., Cytryn, L. and Naymagon, L., (2023). 'Plasmodium falciparum-induced autoimmune hemolytic anemia in a pregnant patient with sickle cell disease,' *American Journal of Case Reports*. [online] Available at: <<https://doi.org/10.12659/ajcr.938854>>.
- Sondo, P., Bihoun, B.B., Tahita, M.C., Derra, K., Rouamba, T., Diallo, S., Kazienga, A., Ilboudo, H., Valea, I., Tarnagda, Z., Sorgho, H., Lefèvre, T. and Tinto, H., (2021). 'Plasmodium falciparum gametocyte carriage in symptomatic patients shows significant association with genetically diverse infections, anemia, and asexual stage density,' *Malaria Journal*. [online] Available at: <<https://doi.org/10.1186/S12936-020-03559-0>>.
- Vallintine, T.M.R. and van Ooij, C., (2023). 'Distribution of malaria parasite-derived phosphatidylcholine in the infected erythrocyte.' *bioRxiv*. [online] Available at: <<https://doi.org/10.1101/2023.03.13.532364>>.
- Wahib, M., Atroosh, M., Yee, L.L., Lau, Y.L., Snounou, G., Azzani, M. and Al-Mekhlafi, H.M., (2022). 'Plasmodium falciparum histidine-rich protein 2 (pfhrp2): an additional genetic marker suitable for anti-malarial drug efficacy trials', *Malaria Journal*. [online] Available at: <<https://doi.org/10.1186/s12936-021-04014-4>>.
- Wempi, I. G. (2012). 'Analisis Pemeriksaan Laboratorium pada Penderita Malaria', *BALABA: Jurnal Litbang Pengendalian Penyakit Bersumber Binatang Banjarnegara*, 58-59.
- World Health Organization (WHO) (2023). 'World malaria report 2023'. Available at: <https://www.who.int/publications/i/item/9789240063822> (Diakses: 10 Juni 2024).
- Zaman, M. M., Martini, M., Fauzi, M., & Udijono, A. (2024). 'Pola Kejadian Malaria pada Tenaga Kerja di Area Lowland PT. Freeport Indonesia', *Jurnal Riset Kesehatan Masyarakat*, 4(1), 1-7.