



Indonesian Dental Association

Journal of Indonesian Dental Association

<http://jurnal.pdgi.or.id/index.php/jida>
ISSN: 2621-6183 (Print); ISSN: 2621-6175 (Online)



Case Report

Removal of Focal Fibrous Hyperplasia on Aesthetic area of Lower Teeth

Livia Alberta^{1§}, Osa Amila Hafiyah²

¹Resident of Department of Periodontology, Faculty of Dentistry, University of Gadjah Mada, Indonesia

²Department of Periodontology, Faculty of Dentistry, University of Gadjah Mada, Indonesia

KEYWORDS

epulis, epulis fibromatosa, excision, focal fibrous, gingival biopsy, gingival excision, hyperplasia

ABSTRACT

Introduction: Focal fibrous hyperplasia (FFH) is a localized tumor of gingiva, most commonly found on the gingiva. This lesions range in size, from a few millimeters to a centimeter or greater. The Lesions may be sessile or pedunculated, in consistency, and may vary in color from pink to red, depending on the degree of vascularization. It is generally considered a reactive lesion, often associated with chronic irritation or trauma to the gingiva.

Objective: The aim of this case report is to present aesthetically approved and predictable result of correction FFH by using combination technique on excision procedure. **Case Report:** A 19 -year-old male come to University of Gadjah Mada dental hospital with a major complaint regarding enlargement of gingiva on lower anterior tooth, affecting his confidence especially when smiling. This lesion have been there for 3 years, since high school. The lesion size was 13mm x 5mm x 8mm, with a solid consistency well-defined, same color as the surrounding oral mucosa, and no evidence of pain. Radiograph showed there was no bone involvement. The treatment for this lesion is an excision procedure with a combination technique followed by gingivoplasty under local anesthesia, and histopathology biopsy. Histologically, FFH is characterized by an unencapsulated, solid, nodular mass of dense and sometimes hyalinized fibrous connective tissue. The surface epithelium is usually atrophic, but may show signs of continued trauma, such as, excess keratin, intracellular edema of the superficial layers or traumatic ulceration. **Conclusion:** In conclusion the use of innovative techniques combining sutures with a scalpel can be applied in managing FFH. Eliminating the etiological factors plays a crucial role to preventing recurrence and achieving optimal results. Histopathological biopsy examination is essential in establishing the diagnosis of this lesion.

[§] Corresponding Author

E-mail address: liviaalberta1@gmail.com (Livia Alberta)

DOI: 10.32793/jida.v7i2.1194

Copyright: ©2024 Alberta L, Hafiyah OA. This is an open access article distributed under the terms of the Creative Commons Attribution License, which permits unrestricted use, distribution, and reproduction in any medium provided the original author and sources are credited.

KATA KUNCI

epulis, epulis fibromatosa, excision, focal fibrous, gingival biopsy, gingival excision, hyperplasia

ABSTRAK

Pendahuluan: *Focal fibrous hyperplasia* (FFH) merupakan tumor gingiva yang terlokalisasi, yang sering dijumpai pada gingiva. Ukuran lesi ini bervariasi, ada yang mencapai beberapa milimeter, hingga satu sentimeter bahkan lebih. Lesi ini dapat bertangkai atau bertangkai, dalam konsistensi, dan dapat bervariasi warnanya dari merah muda hingga merah, tergantung pada tingkat vaskularisasi. Secara umum, lesi ini dapat dipertimbangkan sebagai lesi reaktif, yang sering dikaitkan dengan iritasi kronis atau trauma pada gingiva. **Tujuan:** Tujuan dari laporan kasus ini adalah untuk membagikan pengalaman klinis mengenai penatalaksanaan FFH menggunakan teknik kombinasi benang jahit dengan pisau bedah, sehingga dapat meningkatkan kemampuan praktiksi medis dalam menangani lesi ini. **Laporan Kasus:** Seorang laki-laki berusia 19 tahun datang ke rumah sakit gigi mulut Universitas Gadjah Mada, dengan keluhan utama terdapat pembesaran pada gusi gigi depan bawah, yang membuatnya tidak percaya diri saat tersenyum. Keluhan ini sudah dirasakan 3 tahun yang lalu, semenjak ia masuk sekolah menengah atas. Terdapat pembesaran gingiva berukuran 13mm x 5mm x 8mm, dengan konsistensi padat yang jelas, warna sewarna dengan mukosa mulut, dan tidak terdapat rasa sakit. Pada pemeriksaan radiografis, tidak terdapat kerusakan tulang pada daerah sekitar lesi. Secara histopatologis FFH mempunyai karakteristik yaitu massa nodular tidak berkapsul, solid, yang berasal dari jaringan ikat fibrosa yang padat dan terkadang terhialinisasi. Pada bagian permukaan luar epitel atrofik, namun dapat memperlihatkan tanda trauma terus menerus, yang ditunjukkan dengan terbentuknya jaringan keratin yang berlebihan, edema intraseluler pada lapisan superfisial, atau ulserasi traumatik. Perawatan yang dipilih untuk menangani lesi ini yaitu dengan prosedur eksisi dan gingivoplasti menggunakan bahan anestesi lokal, yang dilanjutkan dengan biopsi jaringan. **Kesimpulan:** Penggunaan inovasi teknik kombinasi benang jahit dengan pisau bedah dapat digunakan dalam menangani kasus FFH. Eliminasi faktor etiologi berperan penting untuk mencegah terjadinya rekurensi, dan mendapatkan hasil yang optimal. Pemeriksaan biopsi histopatologis berperan penting dalam menegakan diagnosis lesi ini

PENDAHULUAN

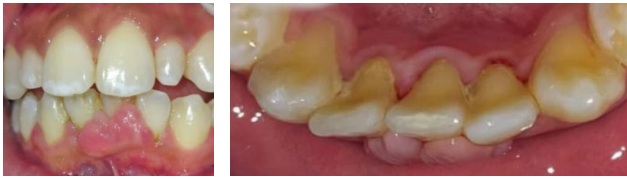Focal fibrous hyperplasia (FFH) atau epulis fibromatosa adalah suatu lesi seperti tumor yang terlokalisasi pada gingiva.^{1,2} Penyebab lesi ini adalah iritasi kronis lokal seperti kalkulus, trauma pada gingiva. Secara klinis epulis ditandai dengan massa yang berupa *sessile* atau pedunculated pada gingiva, tidak sakit, berbatas tegas, sewarna dengan gingiva, dan bertumbuh lambat.^{2,3,4} Predileksi FHH sering ditemukan pada interdental papilla bagian bukal, yang memiliki celah antar gigi.¹ Pada gambaran mikroskopis, terdapat jaringan hiperplasia yang melapisi permukaan epitel, lapisan ini dapat sedikit terinflamasi atau terisi dengan jaringan ikat fibrosa padat, terdiri dari banyak jaringan kolagen.^{3,5} Untuk mendiagnosa FFH diperlukan dengan pemeriksaan biopsi histopatologis. Seringkali terjadi misdiagnosa pada lesi ini.⁶ Berdasarkan etiopatogenesis, pembesaran gingiva dapat disebabkan karena inflamasi, pengaruh obat-obatan yang terkait penyakit sistemik, *neoplastic* atau *false-enlargement*.⁷ Berdasarkan jenisnya, epulis dapat dikategorikan menjadi 4 tipe: FFH, *peripheral ossifying fibroma*, *pyogenic granuloma*, *peripheral giant cell granuloma*.^{8,9} Terdapat beberapa metode pilihan teknik perawatan yang digunakan untuk mengeliminasi FFH. Eliminasi dapat menggunakan teknik konvensional dengan pisau bedah, maupun kombinasi pisau bedah dengan bantuan benang jahit sebagai panduan insisi. Beberapa perawatan alternatif seperti laser dan *electrosurgery* dapat digunakan untuk

mengeliminasi FHH.^{6,10} Adapun tujuan penulisan laporan kasus ini yaitu untuk membagikan pengalaman klinis mengenai penatalaksanaan FFH menggunakan teknik kombinasi benang jahit dengan pisau bedah dalam penatalaksanaan eksisi epulis fibromatosa, sehingga dapat meningkatkan kemampuan praktiksi medis dalam menangani lesi ini.

LAPORAN KASUS

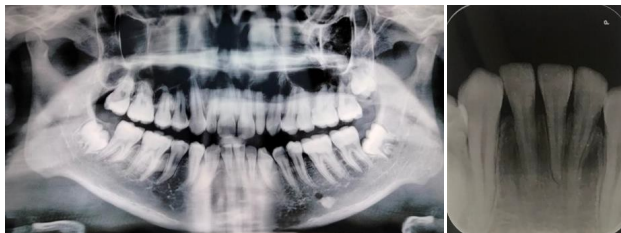Seorang laki-laki berusia 19 tahun datang ke RSGM Prof. Soedomo dengan keluhan terdapat pembesaran gusi pada bagian gigi depan bawah yang membuat ia tidak percaya diri bila tersenyum. Keluhan ini dirasakan sejak 3 tahun yang lalu. Pasien mengaku belum pernah mendapatkan perawatan gigi seperti membersihkan karang gigi, ataupun melakukan penambalan gigi. Pasien mengaku tidak mempunyai riwayat penyakit sistemik, juga pasien tidak memiliki alergi. Pasien bukan perokok dan tidak mengkonsumsi alkohol, maupun obat-obatan.

Pada kunjungan pertama pada pemeriksaan ekstra oral, tidak ada kelainan, sedangkan pada pemeriksaan intraoral terdapat kalkulus subgingiva dan supragingival pada seluruh regio, juga ditemukan pembesaran gingiva berukuran 13mm x 5mm x 8mm terletak di bagian interdental fasial gigi 31, 32, 41 meluas sampai *attached gingiva* 31, berwarna pink sewarna dengan gingiva, bertangkai, un-stipling, fibrotik, dan berbatas tegas (Gambar 1).



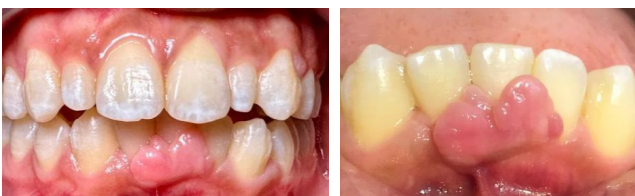Gambar 1. Pemeriksaan Intra Oral saat kunjungan pertama pasien.

Setelah itu pasien dirujuk untuk melakukan pemeriksaan foto panoramik dan periapikal pada gigi 31,32, dan 41. Hasil pencitraan gambaran radiografis menunjukkan tidak terdapat kerusakan tulang (Gambar 2). Berdasarkan pemeriksaan klinis dan radiografis diagnosis sementara pada kasus ini yaitu pembesaran gingiva dengan suspek epulis fibromatosa. Rencana perawatan yang diberikan saat kunjungan pertama berupa *scaling*, *root planning* dan *dental health education*. Prognosis pada kasus ini baik.



Gambar 2. Pemeriksaan panoramik dan radiografis gigi 31,32,41.

Saat pemeriksaan klinis dilakukan pemeriksaan *Oral Hygiene Index* (OHI) dengan skor 0.66 yang berarti *oral hygiene* pasien termasuk dalam kategori baik, dilanjutkan dengan pemeriksaan *Plaque Control Record-O'Leary* (PCR) dengan hasil 9.25%. Dapat terlihat bahwa kondisi jaringan periodontal membaik setelah kunjungan pertama (Gambar 3).

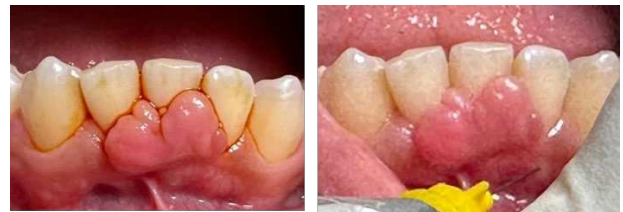

Gambar 3. Kunjungan kedua, 2 minggu paska *scaling*, sebelum dilakukan operasi.

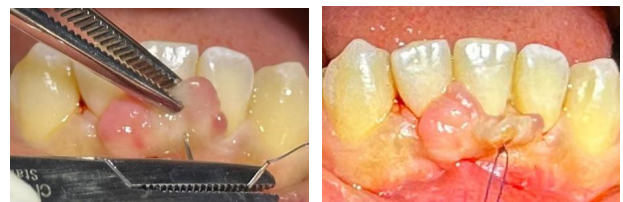Sebelum dilakukan prosedur pembedahan, dilakukan pemeriksaan tanda vital, juga tekanan darah pasien. Setelah itu, pasien menandatangani formulir *informed consent*. Perawatan yang dipilih pada kasus ini yaitu bedah eksisi menggunakan kombinasi benang jahit dan *blade*. Berikut adalah tahapan jalannya perawatan:

tahapan prosedur perawatan yang pertama pasien berkumur dengan obat kumur antiseptik *povidone iodine* 1% selama 1 menit. Tahapan kedua: melakukan aseptis ekstraoral (bibir dan sekitar *orbicularis oris*) dilanjutkan dengan aseptis bagian intraoral pada daerah gingiva labial gigi 31,32, dan 41.

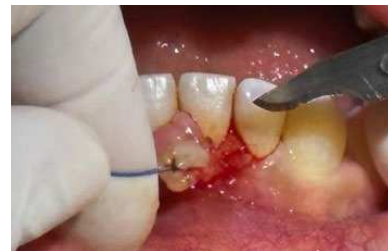Tahapan ketiga: pemberian anestesi lokal pada daerah operasi pada daerah labial anterior gigi 31,32, dan 41 (Gambar 4). Tahap ke-empat: *needle holder* digunakan untuk mengikat benang nylon 4.0 pada bagian tengah lesi epulis (Gambar 5). Benang nylon 4.0 yang dijahit digunakan untuk menjadi panduan eksisi epulis. Tahapan kelima: *blade* 15C digunakan untuk eksisi keseluruhan jaringan epulis, sampai tangkai epulis terlepas dipisahkan dari gingiva (Gambar 6).



Gambar 4. Aseptis intraoral (kiri) dilanjutkan dengan anestesi lokal (kanan).

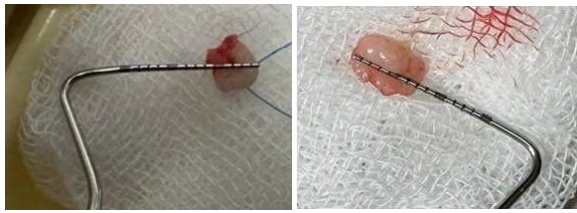


Gambar 5. Penjahitan di bagian lesi dengan benang nylon 4.0 untuk memudahkan eksisi.

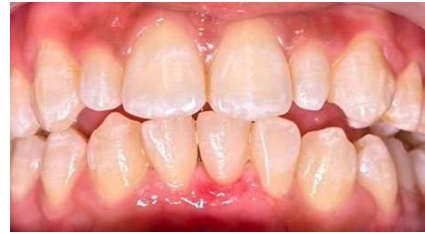

Gambar 6. Eksisi FHH.

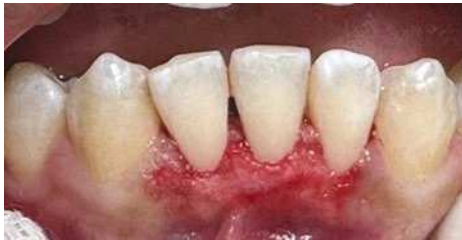Tahapan ke-enam: jaringan epulis yang sudah di eksisi dimasukkan kedalam larutan fiksasi formalin 10 %, kemudian dikirim ke laboratorium patologi anatomi untuk dilakukan pemeriksaan jaringan histopatologi (Gambar 7). Tahapan ketujuh: melakukan gingivoplasty pada daerah mukosa gigi 31,32, dan 41 menggunakan *blade* dan flame bur (Gambar 8). Tahapan kedelapan: dilakukan *scaling*, *root planning* serta kuretase pada gigi 31,32, dan 41 (Gambar 9).



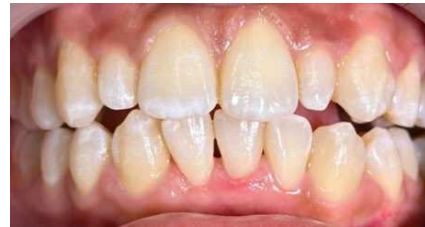Gambar 7. Jaringan epulis yang sudah di eksisi.



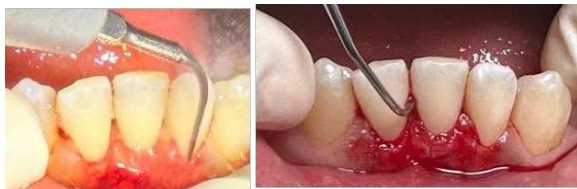Gambar 11. Kontrol 1 minggu paska eksisi FHH.



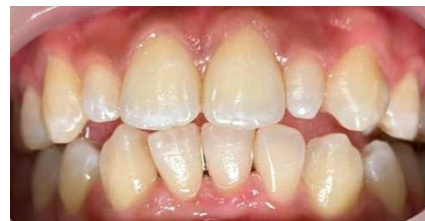Gambar 8. Gingivoplasti pada gigi 31, 32, 41.



Gambar 12. Kontrol 2 minggu paska eksisi FHH.

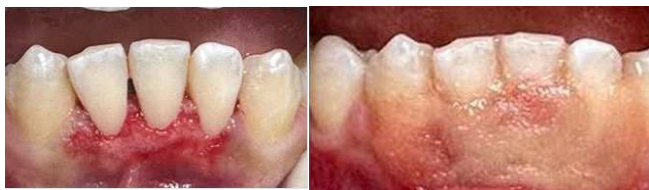

Gambar 9. Skeling (kiri), root planning, dan kuretase gigi 31,32, dan 41 (kanan).



Gambar 13. Kontrol 4 bulan paska eksisi FHH.

Tahapan kesembilan: irigasi daerah operasi menggunakan larutan saline. Tahapan kesepuluh: kontrol perdarahan, kemudian tutup dengan periodontal dressing (Gambar 10). Pasien diberikan medikasi berupa antibiotik, NSID (*Non-Steroid Antiinflamasi Drugs*) dan obat kumur. Pemilihan antibiotik yang digunakan yaitu amoxicillin 500 mg yang dikonsumsi setiap 8 jam selama 5 hari. Adapun, obat NSID yang digunakan yaitu asam mefenamat 500 mg. Pada kasus ini pasien diberikan obat kumur *chlorhexidine gluconate* 0.12% selama 2 minggu.

Gambar 10. Kontrol perdarahan (kiri), kemudian ditutup dengan *periodontal dressing* (kanan).

Setelah prosedur perawatan, pasien dianjurkan untuk kontrol 1 minggu paska operasi (Gambar 11), 2 minggu setelah operasi (Gambar 12), dan 4 bulan paska operasi (Gambar 13). Kesan biopsi histopatologi: terdapat jaringan dilapisi sel epitel skuamous kompleks epitel relatif monomorf, stroma fibrosis, sebagian mengalami kolagenisasi dengan pembuluh darah disebut limfosit minimal, tidak didapatkan tanda ganas, sehingga disimpulkan lesi ini adalah epulis fibromatosa.

PEMBAHASAN

Pada kasus ini, pasien mengeluhkan terdapat pembesaran gusi yang mengganggu penampilan pasien saat tersenyum, sehingga menyebabkan pasien kurang percaya diri. Dalam terapi periodontal, tahapan awal yang dilakukan yaitu fase non bedah. Perawatan ini digunakan untuk membuang semua faktor iritasi lokal. Didalam tahapan ini dilakukan kontrol plak dengan memberikan motivasi, edukasi dan instruksi, juga pembersihan skeling supra dan subgingiva diseluruh regio.^{3,10}

Saat pemeriksaan kunjungan pertama skor OHI sebesar 1.16, hasil PCR pasien 47.22%. Pasien mengaku tidak pernah melakukan pembersihan karang gigi sebelumnya. Setelah perawatan non-bedah, pada saat kunjungan kedua dilakukan evaluasi OHI dan PCR dengan skor OHI 0.66, dan PCR 9.25%. Walaupun terjadi peningkatan OHI dan PCR, pembesaran gingiva berukuran 13mm x 5mm x 8mm masih menetap di bagian interdental fasial gigi 31, 32, 41, sehingga diputuskan untuk melakukan perawatan bedah. Tujuan perawatan bedah dilakukan untuk memperbaiki estetika pasien.

Adapun, terdapat beberapa faktor etiologi yang menyebabkan lesi FFH berupa: iritasi kronis pada margin gingiva, karies gigi, malposisi gigi, plak dan kalkulus.^{7,10,11}

Beberapa referensi jurnal mengatakan FFH memiliki tekstur fibrotik, progresifitasnya yang lambat, dan umumnya pasien tidak merasakan rasa sakit.^{2,3} Dalam kasus ini pasien tidak merasakan rasa sakit, hanya saja lesi ini mengganggu penampilannya bila tersenyum dan sudah dirasakan sejak pasien masuk sekolah menengah pertama. Menurut Kehui, dkk. predileksi epulis pada laki-laki lebih sering ditemukan pada bagian mandibula, sedangkan pada perempuan FFH ditemukan pada bagian maksila. Pada kasus ini pasien memiliki oral hygiene yang buruk, terdapat diastema dan malposisi gigi 31, dan 41 yang diduga menjadi etiologi utama kasus ini.^{7,10} Dengan mengeliminasi faktor etiologi rekurensi paska pembedahan, rentan terjadi.^{14,15,16}

Secara klinis epulis ditandai dengan massa yang berupa *sessile* atau *pedunculated* pada gingiva, tidak sakit, berbatas tegas, berwarna dengan gingiva, dan bertumbuh lambat.^{2,3,4} Gambaran klinis pada kasus ini, terdapat pembesaran gingiva meluas sampai attached gingiva 31, berwarna pink berwarna dengan gingiva, bertangkai, *un-stipling*, fibrotik, dan berbatas tegas. Secara histopatologis FFH mempunyai karakteristik yaitu massa nodular tidak berkapsul, solid, yang berasal dari jaringan ikat fibrosa yang padat dan terkadang terhialinisasi. Bagian permukaan luar epitel atrofik, namun dapat memperlihatkan tanda trauma terus menerus, yang ditunjukkan dengan terbentuknya jaringan keratin yang berlebihan, edema intraseluler pada lapisan superfisial, atau ulserasi traumatik.⁹

Diagnosis sementara kasus ini adalah *suspect* FFH dengan diagnosis banding *pyogenic granuloma* (PG), *peripheral ossifying fibroma* (POF), *peripheral giant cell granuloma* (PGCG).^{1,2} Predileksi PG lebih sering ditemukan pada perempuan dibandingkan dengan laki-laki, dimana perempuan memiliki hormon estrogen. Secara klinis PG mudah berdarah, berwarna kemerahan, sering dijumpai pada usia dekade kedua.¹⁸ Secara histopatologis PG ditandai dengan pembentukan jaringan fibrosa terinflamasi dan jaringan granulasi, dengan infiltrat sel inflamasi, dan proliferasi kapiler. Perbedaan FFH dengan PGCG yaitu pada PGCG dijumpai lesi ulserasi pada daerah margin, warna lesi merah pekat atau ungu kebiruan, teksturnya *firm* atau *spongy*, terdapat kerusakan pada tulang alveolar. Ciri khas PGCG secara histopatologis dijumpai dengan adanya *multinucleated giant cells* yang berjumlah banyak dan *fibrocellular stroma*. Salah satu karakteristik POF secara histopatologis, ditandai dengan adanya *prominent islands odontogenic epithelium* (contoh: tulang, cementum, dan kalsifikasi *dystrophic*).^{2,4,9} Secara keseluruhan ke-empat diagnosis banding terlihat mirip dengan FFH, namun ciri khas lesi histopatologisnya berbeda.

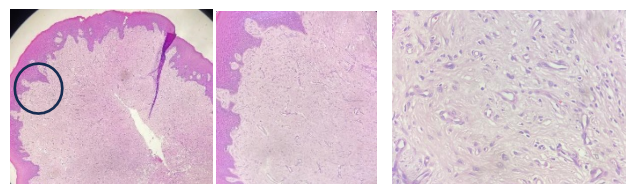
Penatalaksanaan FFH dapat dilakukan dengan teknik konvensional menggunakan pisau bedah maupun dengan laser diode, juga *electrosurgery*.¹² Untuk kasus ini, teknik yang digunakan pada pembedahan FFH yaitu eksisi menggunakan *blade* 15c, dibantu dengan benang *nylon*

4.0 yang dijahitkan dibagian tengah lesi epulis. Keuntungan metode ini merupakan inovasi metode konvensional yang ekonomis. Tujuan penjahitan ini berfungsi untuk meregangkan lesi sehingga memudahkan operator untuk melihat jelas batas FFH dan gingiva yang terlibat sehingga memudahkan prosedur eksisi.¹⁰

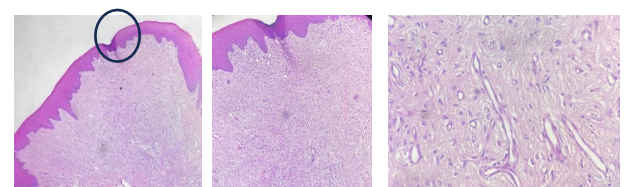
Salah satu alasan penulis tidak menggunakan laser dioda atau *electrosurgery* karena keterbatasan faktor ekonomi pasien. Penggunaan laser dioda dan *electrosurgery* memiliki kekurangan yaitu harga mahal dibandingkan dengan konvensional. Penggunaan laser dioda memiliki kerugian terdapat kemungkinan sampel jaringan yang didapatkan tepi spesimennya tidak utuh, sehingga menyulitkan analisis patologi, sedangkan penggunaan *electrosurgery* memiliki kekurangan saat prosedur tercium bau seperti jaringan terbakar jika tidak menggunakan *suction volume* tinggi, juga tidak dapat dilakukan pada pasien dengan *pace-makers*.^{12,13}

Jenis insisi yang digunakan pada kasus ini yaitu insisi eksternal bevel menggunakan *blade* no.15c, dilanjutkan eksisi FFH dan gingivoplasti menggunakan flame bur dan *blade* no.15c. Gingivoplasti dilakukan untuk mendapatkan kontur yang baik pada daerah anterior gingiva sehingga mendapatkan hasil estetik yang optimal.^{1,14}

Pemeriksaan histopatologi menjadi pemeriksaan khusus untuk mendiagnosa kasus FFH. Pemaparan histopatologi menunjukkan jaringan dilapisi sel epitel skuamous kompleks epitel relatif monomorf, stroma fibrosis, sebagian mengalami kolagenisasi dengan pembuluh darah, disebut limfosit minimal, tidak didapatkan tanda ganas (Gambar 14 dan 15). Berdasarkan pemeriksaan klinis, penunjang dan pemeriksaan biopsi histopatologi dapat disimpulkan lesi ini merupakan FFH atau epulis fibromatosa.



Gambar 14. Sampel gingiva pada gigi 31 (dengan pewarnaan *hematoxylin-eosin*) perbesaran mikroskop 4x (kiri), 100x (tengah) dan 400x (kanan).



Gambar 15. Sampel gingiva pada gigi 32 (dengan pewarnaan *hematoxylin-eosin*) perbesaran mikroskop 4x (kiri), 100x (tengah) dan 400x (kanan).

Setelah tahapan pembedahan dilakukan, pasien diminta untuk menghabiskan obat antibiotik dan analgesik yang telah diberikan. Pada hari pertama pasca operasi hindari konsumsi makanan panas, dingin, asam dan keras selama 1x24 jam pasca bedah. Hindari penyikatan gigi daerah operasi pada 24 jam pertama. Pasien diminta untuk diet makanan lunak selama 3 hari. Pasien diminta untuk berkumur air garam hangat sehari 1-2 kali, selama dua minggu pasca operasi.¹⁷ Prognosis kasus ini baik, karena pasien berusia muda, kooperatif, tidak ada keterlibatan tulang. Pasien dapat bekerjasama untuk menjaga kebersihan gigi dan mulutnya.

KESIMPULAN

Penggunaan inovasi teknik kombinasi benang jahit dengan pisau bedah dapat digunakan dalam menangani kasus FFH. Eliminasi faktor etiologi berperan penting untuk mencegah terjadinya rekurensi, dan mendapatkan hasil yang optimal. Pemeriksaan biopsi histopatologis berperan penting dalam menegakan diagnosis lesi ini.

KONFLIK KEPENTINGAN

Tidak ada konflik kepentingan pada penulisan laporan kasus ini.

UCAPAN TERIMA KASIH

Kami mengucapkan terimakasih kepada seluruh pihak yang terlibat dalam penulisan kasus ini. Semoga penulisan laporan kasus ini dapat memberikan kontribusi yang berarti untuk kemajuan ilmu pengetahuan.

PERNYATAAN PERSETUJUAN PASIEN

Pasien yang terlibat dalam laporan kasus ini telah menandatangani lembar *informed consent* Rumah Sakit Gigi dan Mulut Universitas Gadjah Mada Prof. Soedomo.

DAFTAR PUSTAKA

- Berglundh T, Giannobile WV, Lang NP, Sanz M, Lindhe. *Clinical Periodontology and Implant Dentistry* Seventh Edition. Oxford: John Wiley & Sons Ltd; 2022.351.
- Prabu SR. *Handbook of Oral Pathology and Oral Medicine*. Oxford: Wiley Blackwell; 2022.73.
- Newman MG, Klokkevold PR, Elangovan S, Hernandez-Kapila YL, Carranza FA, Takei HH. *Newman and Carranza's Clinical Periodontology* 14th Edition. Missouri: Elsevier; 2024. 228.
- Suárez F. *PERIODONTICS The Complete Summary*. Illinois: Quintessence; 2021: 297-298.
- Fonseca GM, Fonseca RM, Cantin M. Massive fibrous epulis—a case report of a 10-year-old lesion. *Int J Oral Science*. 2014; 6(3):182–184. doi:10.1038/ijos.2013.75
- Singh D, Pranab A, Mishra N, Sharma AK, Kumar S, et al. Epulis – Commonly Misdiagnosed Entity: A Report of 2 Cases. *Journal of Interdisciplinary Medicine and Dental Science*. 2018.(6): 1-3.
- Agrawal AA. Gingival enlargements: Differential diagnosis and review of literature. *World J Clin Cases*. 2015; 3(9): 779–788. doi:10.12998/wjcc.v3.i9.779.
- Ohta K, Yoshimura H. Fibrous Epulis: A tumor like gingival lesion. *Cleveland Clinic Journal of Medicine*. 2021;88(5):265-266.doi:10.3949/ccjm.88a.20127.
- Santos TS, Martins-Filho PRS, Piva MR, Andrade. Focal fibrous hyperplasia: A review of 193 cases. *Journal of Oral Maxillofacial Pathology*. 2014.18 (1):S86–S89. doi: 10.4103/0973- 029X.141328.
- Mentari N, Murdiastuti K. Management of Fibrous Epulis of Anterior Maxillary Teeth: A Case Report of a 1.5-Year-Old Lesion. *The International Online Seminar Series on Periodontology in conjunction with Scientific Seminar, KnE Medicine*: 333–342. doi:10.18502/kme.v2i1.10866.
- Brierley DJ, Crane H, Hunter KD. Lumps and bumps of the gingiva: a pathological miscellany. *Head Neck Pathol* 2019;13(1):103–113.
- Suwandi T. Penatalaksanaan Epulis Fibromatosa dengan *Electrosurgery*. *Jurnal Kedokteran Gigi Terpadu*. 2020; (2):16-20.
- Amaral ALD, Carneiro MC, Almeida DGP, Santos PSD. Surgical Treatment of Oral Fibrous Hyperplasia with Diode Laser: An Integrative Review. *International Journal of Odontostomat*.2023; 17 (2) : 136-141. doi:1100.467/S0718-381X2023000200136.
- Xu K, et.al. Clinical and pathologic factors associated with the relapse of fibrous gingival hyperplasia. *JADA*. 2022:153(12):1134-1144. <https://doi.org/10.1016/j.adaj.2022.08.014>.
- Sopiatin S, et al. Removal of Fibromatous Epulis Around The Anterior Maxillary Teeth. *Cakradonya Dental Journal*. 2023; 15(2):93-97.
- Mubarak H, Rasul I, Nurwahida. Management of giant fibromatous epulis: a case report. *Makasar Dental Jurnal*. 2020 (9):128-130. doi: 10.35856/mdj.v9i2.333.
- Mani A, Mani S, Sachdeva S, Sodhi JK, Voraa HR, Gholap S. Post-surgical care periodontics. *IP International Journal of Periodontology and Implantology* 2021;6(2):1–5. <https://doi.org/ 2581-9836>.
- Mishra D, Thippeswamy SH, Singh P, BS Santos, Kumawat RM. Atypical pyogenic granuloma of gingiva with exuberant proliferation of myofibroblasts – A case report. *Journal of Oral and Maxillofacial Surgery, Medicine, and Pathology* (2021);33:103–106. <https://doi.org/10.1016/j.ajoms.2020.07.005>.