

Prosedur Pemeriksaan MRI *Placenta Accreta* Di RSUD Dr Saiful Anwar Malang

Stefania Layola Pasire

Akademi Teknik Radiodiagnostik dan Radioterapi Bali, Indonesia

I Putu Eka Juliantara

Akademi Teknik Radiodiagnostik dan Radioterapi Bali, Indonesia

I Wayan Arie Sugiantara

Akademi Teknik Radiodiagnostik dan Radioterapi Bali, Indonesia

Korespondensi penulis: stefanialayola158@gmail.com

Abstract. *Placenta accreta is an abnormal implantation of the placenta into the uterine wall, on the surface of the myometrium. Placenta accreta is quite dangerous for pregnancy and has increased over the past few years along with the incidence of cesarean section (SC), with a prevalence of 7-10% of maternal deaths in the world. To diagnose the incidence of placenta accreta, Magnetic Resonance Imaging (MRI) is one of the modalities that is often utilized and has now become a routine diagnostic support modality in many large hospitals, because it does not use ionizing radiation and has a higher contrast resolution. The type of research used is qualitative with a case study approach. The sample of this study consists of 2 patients who underwent MRI Abdomen-Pelvic with clinical placenta accreta at RSUD Dr. Saiful Anwar Malang, which was conducted during September 2023. The results of this study indicate that the placenta accreta MRI examination procedure at RSUD Dr. Saiful Anwar Malang has no special preparation. The use of 2 protocols in the examination, namely abdomen and pelvic, has the advantage of producing a wider cross section, also including several additional sequences in the form of DWI and MRA, thus helping to observe the area of adhesions and surrounding organs, with the boundaries of the organs produced much more clearly.*

Keywords: *Placenta Accreta, Two-protocol abdominal MRI*

Abstrak. *Placenta accreta* merupakan peristiwa terjadinya implantasi plasenta secara abnormal pada dinding rahim, tepatnya pada permukaan miometrium. *Placenta accreta* cukup membahayakan bagi kehamilan dan telah mengalami peningkatan selama beberapa tahun terakhir, seiring dengan banyaknya kejadian *seksio sesarea* (SC), dengan prevalensi kejadian 7%–10% dari kasus kematian ibu di dunia. Untuk menegakkan diagnosa kejadian *Placenta Accreta*, *Magnetic Resonance Imaging* (MRI) merupakan salah satu modalitas yang sering kali dimanfaatkan dan saat ini telah menjadi modalitas penunjang diagnosa yang rutin dilakukan di banyak rumah sakit besar, sebab tidak menggunakan radiasi pengion dan memiliki resolusi kontras yang lebih tinggi. Jenis penelitian yang digunakan adalah kualitatif dengan pendekatan studi kasus. Sampel penelitian ini terdiri dari 2 orang pasien yang menjalani pemeriksaan MRI Abdomen-Pelvis dengan klinis *Placenta Accreta* di RSUD DR. Saiful Anwar Malang, yang dilakukan selama bulan September 2023. Hasil dari penelitian ini menunjukkan bahwa prosedur pemeriksaan MRI *Placenta Accreta* di RSUD Dr. Saiful Anwar Malang tidak memiliki persiapan khusus. Penggunaan 2 protokol dari pemeriksaan, yakni abdomen dan pelvis, memiliki kelebihan dalam menghasilkan penampang yang lebih luas, juga menyertakan beberapa *sequence* tambahan berupa DWI dan MRA, sehingga membantu dalam mengobservasi area perlengketan dan organ disekitarnya, dengan batas-batas organ yang dihasilkan jauh lebih jelas.

Kata kunci: *Placenta Accreta, Two-Protocols of Abdominal MRI*

PENDAHULUAN

Placenta adherent merupakan sebuah spektrum mengenai kondisi implantasi plasenta yang terjadi secara abnormal pada dinding rahim. Kondisi ini dimaksudkan dengan adanya kelainan pada letak dari plasenta, ketika sebagian atau seluruh bagian dari plasenta menempel

Received Februari 26, 2024; Accepted Maret 28, 2024; Published April 30, 2024

*Stefania Layola Pasire, stefanialayola158@gmail.com

secara tidak wajar di dinding rahim. *Placenta adherent* umumnya dibagi menjadi tiga jenis, yaitu *placenta accreta*, *placenta increta*, dan *placenta percreta*. *Placenta accreta* merupakan keadaan ketika plasenta menempel pada permukaan miometrium uterus, *placenta increta* terjadi ketika plasenta telah masuk dan menginvasi ke dalam miometrium, dan *placenta percreta* adalah ketika plasenta telah berhasil menginvasi jauh lebih dalam daerah miometrium, menembus sampai serosa dan ke struktur jaringan sekitarnya (Cahill et al., 2018).

Placenta accreta merupakan sebuah keadaan yang cukup membahayakan bagi kehamilan, yang terus mengalami peningkatan seiring dengan banyaknya kejadian *seksio sesarea* (SC), dengan prevalensi kejadian 7%–10% dari kasus kematian ibu di dunia. Sejauh ini, riwayat *seksio sesarea* dan operasi *intrauterine* merupakan faktor risiko yang paling umum terjadi untuk *placenta accreta*, maupun *percreta* (Wahyu Wijaya et al., 2020).

Kejadian *Placenta Accreta* merupakan kondisi berisiko tinggi dengan morbiditas serius, sebab plasenta yang sulit terlepas secara normal dari rahim dapat mengakibatkan terjadinya perdarahan, yang bahkan kerap kali cukup parah (Dewi et al., 2021). Tata laksana yang diberikan pada pasien dengan kasus *placenta accreta* juga akan berbeda-beda, tergantung kedalaman dari invasi plasenta. Inilah mengapa perlu adanya pemilihan teknik dan modalitas yang sesuai, sehingga lebih praktis dan tepat dalam mendiagnosa. Adapun dari beberapa modalitas diagnostic yang tersedia, USG (*Ultrasonography*) dan MRI (*Magnetic resonance imaging*) merupakan modalitas yang sejauh ini dinilai paling aman dan praktis untuk mengevaluasi kejadian *placenta accreta* (Kapoor et al., 2021).

MRI saat ini telah menjadi salah satu modalitas penunjang diagnosa kejadian *placenta accreta* yang rutin dilakukan di banyak rumah sakit besar. Westbrook dalam satu karyanya sempat menjelaskan mengenai protokol yang dapat digunakan untuk mendiagnosa kejadian *placenta accreta* dengan menggunakan MRI. Meski tidak secara spesifik membagi tata laksana ini dalam sebuah protokol khusus, namun protokol untuk klinis *placenta accreta* bisa ditemukan pada bagian *pelvis obstructive*, yang mana umumnya menggunakan *sequence* rutin seperti Sagittal SE T1, Sagittal/coronal/axial SE/FSE/SS-FSE T1 dan T2 (Westbrook, 2014). Sementara untuk pemeriksaan khusus pada plasenta sendiri telah dijelaskan secara lebih mendetail oleh Grand, yang memaparkan bahwa penggunaan *sequence* rutin biasanya terdiri dari Coronal T2 *single-shot fast-spin echo*, Sagittal T2 *single-shot fast-spin echo*, Axial T2 *single-shot fast-spin echo*, Sagittal True FISP, serta Axial *volume-interpolated gradient echo* BH (Grand et al., 2012).

Peneliti lain juga mengemukakan bahwa protokol MRI dimulai dengan akuisisi gambar *three-plane localizer* anatomi ibu, axial T2-weighted *single shot fast spin echo* dan gambar T1-weighted dari seluruh rahim gravida dengan teknik menahan napas, serta gambar axial T2-

weighted dari tengkorak janin untuk menentukan diameter biparietal dan biometrik lingkaran kepala. Protokol ini kemudian disesuaikan untuk penilaian plasenta, dengan adanya penambahan *sequence* berupa Sagittal T2 *Weighted single shot fast spin echo* dan *Steady-state free precession*, yang diikuti oleh penambahan Sagittal DWI *placenta*, dengan variasi *b values* guna mengoptimalkan peta koefisien difusi yang jelas. Terkadang juga dilakukan akuisisi *Time of Flight* (TOF) di bidang axial untuk menilai vaskularisasi plasenta dan ibu (Clark et al., 2020).

Penelitian ini dilakukan dengan tujuan untuk mengetahui mengenai prosedur pemeriksaan MRI *Placenta Accreta* yang diterapkan di RSUD Dr. Saiful Anwar Malang.

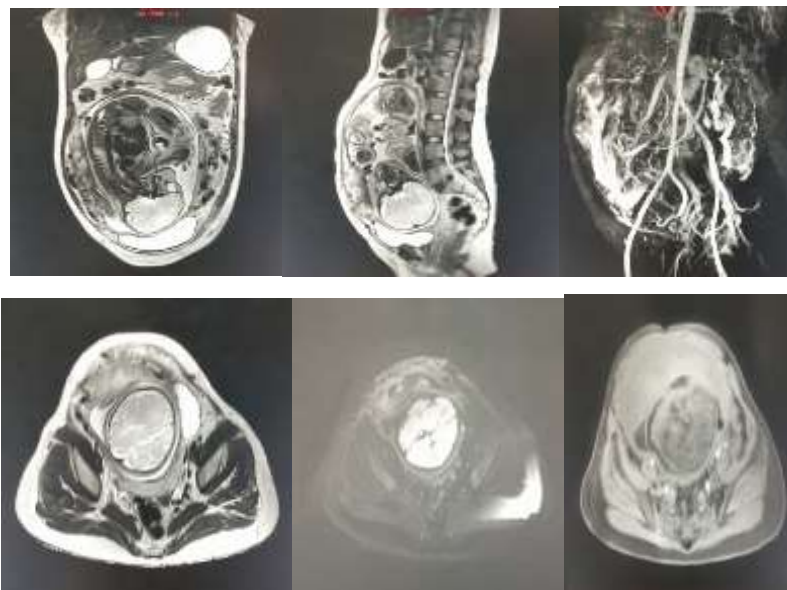
METODE PENELITIAN

Jenis penelitian ini adalah kualitatif dengan pendekatan studi kasus. Penulis melakukan pengumpulan dan pengolahan data dengan menggunakan metode triangulasi data, yakni melalui observasi langsung, kuesioner dan dokumentasi. Penelitian dilakukan selama bulan September 2023, dengan subjek penelitian yang digunakan yaitu 2 orang dokter radiolog, 1 orang dokter pengirim dan 3 orang radiografer dengan pengalaman masing-masing minimal 3 tahun kerja dan sampel sebanyak 2 orang penderita *placenta accreta*. Setelah pasien didata, penulis juga melakukan pengelompokan terhadap subjek yang terbagi dalam dua kategori yang berbeda dan melaksanakan pengisian kuesioner.

HASIL DAN PEMBAHASAN

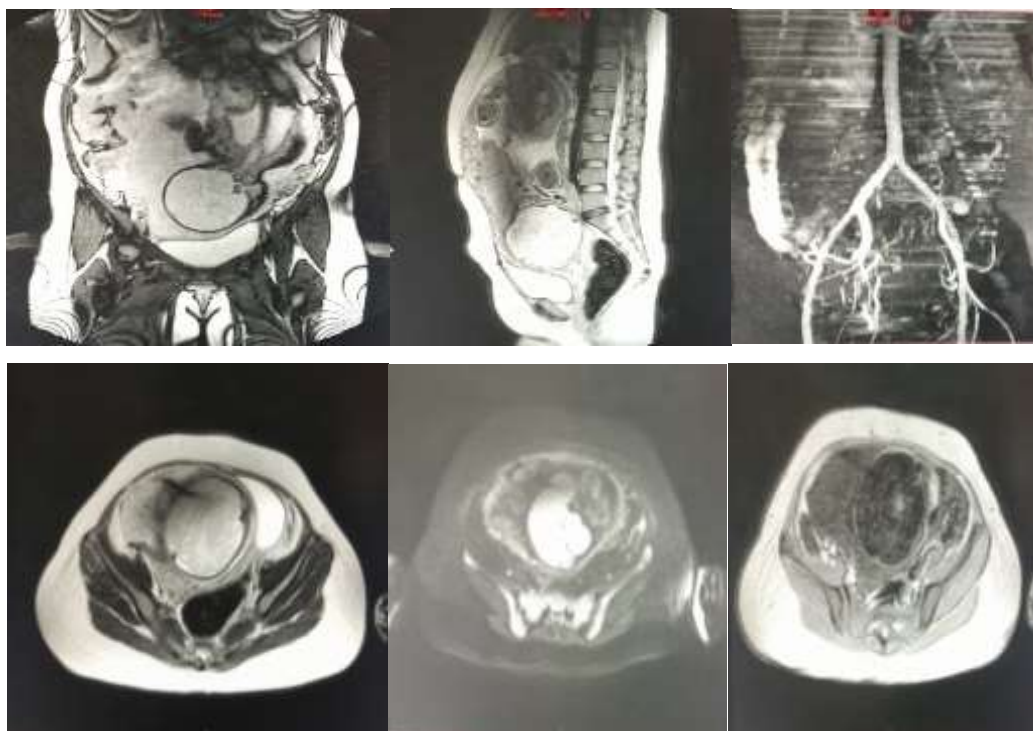
a. Pasien 1

Gambar 1. Pasien 1: Citra MRI irisan coronal T2, sagittal T2, MRA Aortoiliac, Axial T2 FB, Axial DWI dan Axial T1 (Kiri ke kanan) menunjukkan implantasi plasenta pada uterus, disertai penipisan myometrium dengan heterogenous placenta.



b. Pasien 2

Gambar 2. Pasien 2: Citra MRI irisan coronal T2, sagittal T2, MRA Aortoiliac, Axial T2 FB, Axial DWI dan Axial T1 (Kiri ke kanan) menunjukkan *placenta implantasi* pada pada segmen bawah uterus, disertai penipisan miometrium dengan *heterogeneous placenta*.



Berdasarkan hasil observasi yang telah peneliti lakukan, tahapan-tahapan penting dalam Prosedur Pemeriksaan MRI *Placenta Accreta* di RSUD Dr. Saiful Anwar Malang terbagi menjadi persiapan pasien, persiapan alat, posisi pasien dan teknik pemeriksaan. Prosedur pemeriksaan MRI *Placenta Accreta* di RSUD Dr Saiful Anwar Malang tidak memiliki persiapan khusus, sebab tidak dianjurkan untuk menggunakan media kontras, demi meminimalisir efek buruk bagi keselamatan janin. Protokol persiapan yang digunakan adalah sama seperti persiapan pasien MRI *Placenta Accreta* pada umumnya, yakni melakukan *screening* benda-benda logam, mengisi *informed consent*, dianamnesa oleh dokter yang berjaga dan diberikan penjelasan mengenai tindakan yang akan dilakukan, serta wajib menahan kencing, agar kandung kemih (*Bladder*) pasien dapat terisi penuh. Hal ini dikuatkan dengan pernyataan dari salah satu penelitian yang dilakukan oleh Priyanka, yang merekomendasikan agar kandung kemih (*Bladder*) pasien harus terisi penuh, tidak adanya penggunaan zat kontras berbasis gadolinium, dengan posisi pasien terlentang (*Supine*) dan waktu pencitraan paling baik dilakukan pada usia kehamilan 28-32 minggu (Jha et al., 2020)

Lalu untuk persiapan alat, RSUD Dr. Saiful Anwar menggunakan pesawat MRI *Philips Ingenia 3 Tesla*, *anterior body coil*, *emergency button*, *headphone*, *respiratory gating*, alat fiksasi, selimut, dengan *monitor console* lengkap dan oksigen central pada ruangan tindakan,

agar meminimalisir kejadian darurat. Hal terkait persiapan ini juga didukung dengan pernyataan dari Srisajjakul dkk pada tahun 2021, yang menyatakan bahwa pesawat MRI 3 Tesla dapat memberikan manfaat tambahan pada proses pencitraan, karena menghasilkan intensitas sinyal dan resolusi spasial yang lebih besar (Srisajjakul et al., 2021). Modalitas *Magnetic Resonance Image* (MRI) aman bagi kehamilan, bahkan untuk pesawat dengan kekuatan magnet 3T sekalipun, yang kini sudah semakin banyak digunakan untuk meningkatkan akurasi pencitraan prenatal (Siauve et al., 2015).

Peneliti lain juga ikut memaparkan bahwa penggunaan *coil multichannel* pada prosedur pemeriksaan MRI dengan kasus *Placenta Accreta* biasanya lebih disukai, karena dapat memaksimalkan rasio *signal-to-noise*. Namun, pada pasien dengan ukuran tubuh lebih besar dan sedang dalam kehamilan semester akhir, dapat menggunakan *body coil* sebagai gantinya (Kilcoyne et al., 2017).

Selanjutnya untuk posisi pemeriksaan, prosedur pemeriksaan MRI *Placenta Accreta* di Instalasi Radiologi RSUD Dr. Saiful Anwar umumnya berfokus pada kenyamanan pasien, sehingga pasien bisa diposisikan tidur terlentang (*Supine*) di atas meja pemeriksaan dengan kaki menghadap gantry (*Feet first*), maupun dengan posisi kepala menghadap gantry (*Head first*). Hal ini didukung dengan pernyataan dari Srisajjakul dkk (Srisajjakul et al., 2021) dan Kilcoyne (Kilcoyne et al., 2017), yakni pasien harus berbaring terlentang (*Supine*) di dalam lubang magnet, selama kurang lebih 15-30 menit, dengan kaki menghadap gantry (*Feet first*) untuk pasien dengan *claustrophobia*. Umumnya, pasien pada trimester kedua dapat mentolerir posisi terlentang selama durasi tersebut. Namun, pasien trimester ketiga mungkin akan mengalami kesulitan, sehingga prosedur dapat dilakukan dengan pasien berbaring dan tubuh diposisikan *left lateral decubitus*, agar mengurangi risiko kompresi pada vena kava oleh rahim.

Teknik pemeriksaan yang digunakan pada prosedur MRI *Placenta Accreta* di RSUD Dr. Saiful Anwar Malang didahului dengan pengisian identitas dan pemilihan *sequence* yang akan digunakan, yang mana terdiri dari coronal T2, sagittal T2, MRA Aortoiliac, Axial T2 FB, Axial DWI dan Axial T1, yang diawali dengan *scanning three plane localizer* pada sekuen *survey* untuk mendapatkan gambar scanogram. Pasien juga diarahkan untuk mengikuti instruksi tarik nafas dari petugas, agar memudahkan proses *scanning*, sebab akuisisi data dengan menggunakan *respiratory gating* hanya akan dilakukan pada saat terjadinya gerakan perut paling minimum.

Menurut Westbrook, ada beberapa bentuk kompensasi dalam teknik pernapasan, yaitu dengan menahan nafas selama waktu tertentu, menggunakan *respiratory gating* yang diletakkan di atas area diafragma atau dengan menggunakan *respiratory triggering*, yang

nantinya akan membantu proses akuisisi data pada saat gerakan dinding dada mencapai minimum. Hal ini cukup sesuai dengan prosedur pemeriksaan di RSUD Dr. Saiful Anwar Malang, yang dalam hal ini memanfaatkan *respiratory gating* sebagai salah satu alat bantu dalam mengoptimalkan teknik pernafasan. Westbrook dalam karyanya tersebut juga menyatakan bahwa *sequence* yang digunakan untuk pemeriksaan plasenta adalah Sagittal/coronal/axial SE/FSE/SS-FSE T1 dan T2 (Westbrook, 2014).

Menurut Grand, pemilihan *sequence* khusus yang digunakan pada pemeriksaan MRI *Placenta Accreta* umumnya terbagi atas *sequence* coronal T2 *single-shot fast-spin echo*, Sagittal T2 *single-shot fast-spin echo*, Axial T2 *single-shot fast-spin echo*, Sagittal True FISP, serta Axial *volume-interpolated gradient echo* BH (Grand et al., 2012).

Menurut penulis, terdapat perbedaan antara *sequence* yang digunakan di textbook Westbrook dan Grand, dengan praktiknya di RSUD Dr. Saiful Anwar Malang. *Sequence* rutin di RSUD Dr. Saiful Anwar Malang memang tidak memiliki perbedaan signifikan, sebab masih mengambil potongan yang sama seperti kedua peneliti tersebut. Namun, RSUD Dr. Saiful Anwar Malang menggunakan dua *sequence* tambahan, yakni DWI dan MRA, yang aslinya tidak ada dalam pemeriksaan khusus *placenta* dari kedua peneliti tersebut. Meskipun demikian, penambahan dua *sequence* ini menurut penulis sudah cukup tepat dan membantu dalam proses diagnosa, karena dapat menghasilkan informasi yang lebih lengkap dan detail. *Sequence-sequence* tersebut juga dapat menjadi bahan evaluasi mengenai invasi plasenta terhadap area di sekitarnya, seperti dinding atau otot panggul, pembuluh darah dan *bladder*, serta membantu dalam menentukan batas-batas antara plasenta dan miometrium.

Adapun kelebihan dari menggunakan 2 protokol pada pemeriksaan MRI *Placenta Accreta* di RSUD Dr. Saiful Anwar Malang yakni agar dapat menghasilkan lapang pandang yang lebih luas, yang mencakup seluruh area abdomen, sehingga dapat memperlihatkan batasan-batasan yang jelas antara tiap organnya dan memudahkan proses evaluasi. Pernyataan ini didukung oleh penelitian dari Mervak dkk pada tahun 2019 lalu, yang memaparkan bahwa prosedur pemeriksaan MRI Abdomen dan Pelvis dalam kasus *Placenta Accreta* dikatakan lebih baik dalam menentukan area invasi plasenta abnormal ke dalam miometrium atau serosa uterus, dan juga menawarkan peningkatan visualisasi ketika plasenta berada di posterior, sebab memberikan kontras jaringan lunak yang lebih baik dan pencitraan multiplanar dengan bidang pandang yang lebih luas (Mervak et al., 2019).

Selain berguna dalam memperlihatkan area abdomen secara keseluruhan dengan penampang yang lebih luas, penggunaan dua protokol ini juga menggunakan *sequence* tambahan seperti MRA dan DWI, sehingga area rahim dan sekitarnya, seperti pembuluh darah, *bladder* dan dinding atau otot panggul pun bisa turut dinilai, sehingga dapat memastikan sejauh

mana perlengketan tersebut terjadi dan membantu memetakan batas-batas yang jelas antar organnya. Sementara kekurangan daripada penambahan protokol tersebut adalah durasi waktu pemeriksaan yang semakin lama, sebab semakin banyaknya protokol yang digunakan.

Hal ini sesuai dengan pernyataan dari Chan (2016) yang mengatakan bahwa MRI mempunyai kemampuan yang cukup baik dalam membedakan sel tumor dari jaringan normal, ukuran, tingkat keparahan, dan kemungkinan metastase di tubuh pasien. MRI abdomen pelvis dapat digunakan untuk membantu memvisualisasikan dan menentukan stadium kanker serviks, rahim, kandung kemih, rektum, prostat, dan testis, serta mendiagnosis abses panggul, juga memantau kanker atau beragam gangguan pada organ perut, kelenjar adrenal, hati, kandung empedu, pankreas, ginjal, ureter, dan usus (Chan, 2016).

Mengenai penambahan *sequence* DWI, peneliti lain juga ikut mengemukakan bahwa penambahan *sequence* DWI pada pemeriksaan MRI abdomen dan pelvis merupakan salah satu hal berharga, sebab dapat meningkatkan sensitivitas MRI dalam mendeteksi lesi, terutama metastasis (Moore et al., 2014). Pencitraan dengan menggunakan DWI merupakan teknik yang relatif baru untuk mengevaluasi PAS, namun ini cukup berguna berguna dalam menentukan batas antara plasenta dan miometrium (Srisajjakul et al., 2021).

MRI dalam hal ini menjadi salah satu modalitas pendukung yang tidak hanya bermanfaat dalam mendiagnosis atau mengkonfirmasi dugaan invasi plasenta, tetapi juga digunakan untuk perencanaan pra operasi, sehingga semua daerah yang berdekatan harus diidentifikasi. Dengan penambahan *sequence* MRA, perkembangan perlengketan terhadap area arteri dapat segera diidentifikasi pada saat pencitraan pra operasi, sehingga memungkinkan dalam melakukan perencanaan prosedur bedah (Paula et al., 2020). Oleh sebab itu, penetapan penggunaan dua (2) protokol dalam pemeriksaan MRI *Placenta Accreta* di RSUD Dr Saiful Anwar Malang menurut penulis sudah cukup tepat dan akurat dalam membantu proses diagnosa.

KESIMPULAN DAN SARAN

Prosedur pemeriksaan MRI *Placenta Accreta* di RSUD Dr. Saiful Anwar Malang tidak memiliki persiapan khusus, hanya terdiri dari persiapan pasien, persiapan alat, posisi pasien, dan teknik pemeriksaan yang meliputi pengisian identitas pasien dan pemilihan protokol. Dalam hal ini, RSUD Dr. Saiful Anwar Malang menggunakan dua (2) protokol pemeriksaan, yakni abdomen dan pelvis.

Kelebihan dari penggunaan dua (2) protokol dalam pemeriksaan MRI *Placenta Accreta* di RSUD Dr. Saiful Anwar Malang adalah selain bisa menghasilkan penampang yang lebih luas, penambahan protokol juga menyertakan beberapa *sequence* tambahan berupa DWI dan MRA, sehingga area perlekatan dan organ di sekitarnya, seperti pada pembuluh darah, *bladder* dan lainnya dapat turut serta diobservasi, dengan batas-batas organ yang dihasilkan jauh lebih jelas. Namun, penambahan protokol ini juga memiliki kekurangan, dimana durasi waktu pemeriksaan yang dibutuhkan untuk menyelesaikan serangkaian prosedur tersebut menjadi semakin lama.

Berdasarkan hasil penelitian yang telah dilakukan, peneliti menyarankan agar hendaknya dilakukan penelitian lebih lanjut mengenai *scan time* dalam prosedur pemeriksaan MRI *Placenta Accreta*, agar dapat memangkas durasi waktu pemeriksaan dan tidak membuat pasien harus berbaring lebih lama dalam kondisi yang tidak nyaman.

DAFTAR REFERENSI

- Jha, P., Der, L. P., Bourgioti, C., Bharwani, N., Lewis, S., & Kamath, A. (2020). *Society of Abdominal Radiology (SAR) and European Society of Urogenital Radiology (ESUR) joint consensus statement for MR imaging of placenta accreta spectrum disorders* American College of Radiology European Congress of Radiology European Society of U.
- Kapoor, H., Hanaoka, M., Dawkins, A., & Khurana, A. (2021). Review of MRI imaging for placenta accreta spectrum: Pathophysiologic insights, imaging signs, and recent developments. *Placenta*, 104(November 2020), 31–39. <https://doi.org/10.1016/j.placenta.2020.11.004>
- Kilcoyne, A., Shenoy-Bhangle, A. S., Roberts, D. J., Sisodia, R. C., Gervais, D. A., & Lee, S. I. (2017). MRI of placenta accreta, placenta increta, and placenta percreta: Pearls and pitfalls. *American Journal of Roentgenology*, 208(1), 214–221. <https://doi.org/10.2214/AJR.16.16281>
- Mervak, B. M., Altun, E., McGinty, K. A., Hyslop, W. B., Semelka, R. C., & Burke, L. M. (2019). MRI in pregnancy: Indications and practical considerations. *Journal of Magnetic Resonance Imaging*, 49(3), 621–631. <https://doi.org/10.1002/jmri.26317>
- Moore, W. A., Khatri, G., Madhuranthakam, A. J., Sims, R. D., & Pedrosa, I. (2014). Added value of diffusion-weighted acquisitions in MRI of the abdomen and pelvis. *American Journal of Roentgenology*, 202(5), 995–1006. <https://doi.org/10.2214/AJR.12.9563>
- P., Chantraine, F., Kingdom, J., Grønbeck, L., Rull, K., Nigatu, B., Tikkanen, M., Sentilhes, L., Asatiani, T., Leung, W. C., Alhaidari, T., Brennan, D., Kondoh, E., Yang, J. I., ... Cortez, R. (2018). FIGO consensus guidelines on placenta accreta spectrum disorders: Epidemiology. *International Journal of Gynecology and Obstetrics*, 140(3), 265–273. <https://doi.org/10.1002/ijgo.12407>

- Paula, A., Moura, C., Paula, A. De, Watanabe, F., Longo, L. C., & Warmbrand, G. (2020). *Placental magnetic resonance imaging : normal appearance , anatomical variations , and pathological findings*. 2, 123–129.
- Siauve, N., Chalouhi, G. E., Deloison, B., Alison, M., Clement, O., Ville, Y., & Salomon, L. J. (2015). Functional imaging of the human placenta with magnetic resonance. *American Journal of Obstetrics and Gynecology*, 213(4), S103–S114. <https://doi.org/10.1016/j.ajog.2015.06.045>
- Srisajjakul, S., Prapaisilp, P., & Bangchokdee, S. (2021). *Magnetic Resonance Imaging of Placenta Accreta Spectrum : A Step-by-Step Approach*. 22(2), 198–212.
- Wahyu Wijaya, D., Uyun, Y., & Rahardjo, S. (2020). Penggunaan Skor Indeks Plasenta Akreta (IPA) sebagai Prediktor Manajemen Perioperatif Seksio Sesarea Pasien dengan Plasenta Previa Totalis Suspek Akreta. *Jurnal Anestesi Obstetri Indonesia*, 3(2), 111–118. <https://doi.org/10.47507/obstetri.v3i2.47>
- Westbrook, C. (2014). *Handbook of MRI technique* (4th ed.). Blackwell Science.