

Original Article

Multibacillary Leprosy in Two Adult Patients: A Case Report with Peripheral Nerve Involvement

Kusta Multibasiler pada Dua Pasien Dewasa: Laporan Kasus dengan Keterlibatan Saraf Perifer

Rilliani Hastuti^{1,4}, Indri Widya Sari^{1,4}, Nurita Bangun Hutahean^{1,5}, Lilis Khairani², Ahmad Ghiffari³, Thia Prameswarie³

¹ Departemen Ilmu Kesehatan Kulit dan Kelamin Fakultas Kedokteran Universitas Muhammadiyah Palembang

² Departemen Ilmu Penyakit Dalam Fakultas Kedokteran Universitas Muhammadiyah Palembang

³ Departemen Parasitologi Fakultas Kedokteran Universitas Muhammadiyah Palembang

⁴ Departemen Kulit dan Kelamin RSUP Dr. Rivai Abdullah Kunder

⁵ Departemen Kulit dan Kelamin RSUD Palembang BARI

***Corresponding Author:**

Rilliani Hastuti

Departemen Ilmu Kesehatan Kulit dan Kelamin Fakultas Kedokteran Universitas Muhammadiyah Palembang

Email: rillianihastuti@gmail.com

Keyword:

Case Report, Multibacillary Leprosy, Mycobacterium Leprae, Multidrug Therapy, Peripheral Nerves

Kata Kunci:

Kusta Multibasiler, Laporan Kasus, Mycobacterium Leprae, Saraf Tepi, Multidrug Therapy (MDT)

© The Author(s) 2026

Article Info:

Received : March 12, 2026

Revised : April 01, 2026

Accepted : April 13, 2026

Cendekia Medika: Jurnal STIKes Al-

Ma'arif Baturaja

e-ISSN : 2620-5424

p-ISSN : 2503-1392



This is an Open Access article distributed under the terms of the [Creative Commons Attribution-NonCommercial 4.0 International License](https://creativecommons.org/licenses/by-nc/4.0/).

Abstract

Multibacillary leprosy remains a significant public health issue due to its potential to cause progressive nerve damage, disability, and ongoing transmission if not detected and treated early. This case report highlights two cases that underscore key lessons in leprosy management. In Case 1, despite the patient completing multidrug therapy (MDT) and being declared cured, the re-emergence of skin lesions raised the possibility of relapse, reinfection, or leprosy reaction, emphasizing the importance of post-MDT follow-up for patients. Meanwhile, Case 2 illustrates the need for early detection of peripheral neuropathy in patients with neuropathic ulcers without pain, leading to the loss of protective sensation. Peripheral nerve involvement in both cases underscores the need for thorough neurological evaluation to prevent permanent disability. The specific clinical lesson is that in-depth neurological evaluation and continuous post-MDT monitoring are crucial for preventing nerve complications and early relapse detection, thereby improving patient quality of life.

Abstrak

Kusta multibasiler tetap menjadi masalah kesehatan masyarakat yang signifikan karena kemampuannya untuk menyebabkan kerusakan saraf progresif, kecacatan, dan transmisi yang berkelanjutan jika tidak terdeteksi dan ditangani sejak dini. Laporan kasus ini mengungkapkan dua kasus yang menyoroti pembelajaran penting dalam pengelolaan kusta. Pada Kasus 1, meskipun pasien telah menyelesaikan *multidrug therapy* (MDT) dan dinyatakan sembuh, kemunculan kembali lesi kulit menimbulkan kemungkinan relaps, reinfeksi, atau reaksi lepra, yang menegaskan pentingnya pemantauan lanjutan pada pasien pasca MDT. Sementara itu, Kasus 2 menunjukkan pentingnya deteksi dini neuropati perifer pada pasien dengan ulkus neuropatik tanpa rasa nyeri, yang mengarah pada hilangnya sensasi protektif. Keterlibatan saraf perifer pada kedua kasus ini menegaskan pentingnya evaluasi neurologis yang teliti untuk mencegah kecacatan permanen. Pembelajaran klinis yang spesifik adalah bahwa evaluasi neurologis yang mendalam dan pemantauan berkelanjutan pasca MDT sangat penting dalam mencegah komplikasi saraf dan deteksi dini relaps, untuk meningkatkan kualitas hidup pasien.

PENDAHULUAN

Kusta masih menjadi masalah kesehatan masyarakat global, khususnya di wilayah tropis dan subtropis⁽¹⁾. Data *World Health Organization* (WHO) menunjukkan bahwa pada tahun 2024 terdapat 172.717 kasus baru kusta di seluruh dunia di 188 negara⁽²⁾. Indonesia menempati peringkat

ke-3 setelah India dan Brasil dan menyumbang sekitar 8 % kasus baru dunia⁽³⁾. Selain itu, pada tahun 2024 Indonesia mencatat 14.698 kasus baru,⁽⁴⁾ dengan 90,5 % merupakan kusta multibasiler, 5,9 % mengalami disabilitas derajat 2 (G2D)⁽⁵⁾. Daerah endemis terutama berada di Indonesia bagian timur, dengan provinsi Jawa Timur tetap menjadi penyumbang

kasus terbanyak meskipun sudah mencapai eliminasi pada 2016 ⁽⁶⁾. Data menegaskan bahwa tren nasional kusta menunjukkan bahwa prevalensi menurun tetapi proporsi G2D meningkat ⁽⁷⁾.

Kusta merupakan penyakit infeksi kronis yang terutama mengenai saraf tepi, namun juga dapat melibatkan organ lain, termasuk saluran pernapasan atas, mata, testis, kelenjar getah bening, dan sendi ⁽⁸⁾. Spektrum manifestasi klinis kusta sangat ditentukan oleh respons imun pejamu terhadap *Mycobacterium leprae* (*M. leprae*) ⁽⁹⁾. *M. Leprae* memiliki tropisme terhadap sel Schwann sehingga menyebabkan demielinisasi dan kerusakan akson, memunculkan neuropati sensorik, motorik, maupun otonom ⁽¹⁰⁾. Pada individu dengan respons imun seluler (*cell-mediated immunity response/CMI*) yang rendah, penyakit cenderung bermanifestasi sebagai bentuk lepromatosa ⁽¹¹⁾. Sebaliknya, respons imun yang lebih baik berhubungan dengan gambaran klinis dan histopatologis yang mengarah ke bentuk tuberkuloid ⁽¹²⁾. Kusta secara operasional dibedakan menjadi tipe pausibasiler (PB) dan multibasiler (MB) berdasarkan jumlah lesi kulit ⁽¹³⁾. Pada bentuk multibasiler, bakteri dapat menyebar melalui darah dan menginfeksi banyak saraf perifer ⁽¹⁴⁾. Neuropati yang tidak ditangani akan berkembang menjadi deformitas dan disabilitas permanen.

WHO telah lama menempatkan kusta sebagai salah satu prioritas pengendalian penyakit tropis terabaikan melalui program eliminasi yang menargetkan prevalensi kurang dari 1 kasus per 10.000 penduduk sebagai langkah kunci mencapai target *Zero Leprosy* tahun 2030 ⁽¹⁵⁾. Dalam pedoman WHO, diagnosis kusta ditegakkan berdasarkan ditemukannya satu atau lebih tanda kardinal, yaitu lesi kulit hipopigmentasi atau eritematosa dengan penurunan atau kehilangan sensasi, keterlibatan saraf perifer berupa penebalan saraf yang disertai gangguan sensorik, serta ditemukannya basil tahan

asam (BTA) pada pemeriksaan kerokan kulit ⁽¹⁶⁾. Misdiagnosis terjadi karena dokter umum tidak mengenali tanda saraf kusta dan masyarakat awam tidak menyadari gejalanya. *Novelty* dari dua kasus ini terletak pada peran penting keterlibatan saraf tepi sebagai petunjuk diagnostik dini pada kusta multibasiler, yang sering terlewatkan pada diagnosa awal. Tantangan diagnostik pada kusta multibasiler, terutama pada pasien yang mengalami kekambuhan setelah MDT, serta pentingnya deteksi dini pada keterlibatan saraf tepi untuk mencegah kecacatan lebih lanjut. Kontribusi laporan kasus ini pada pentingnya pelatihan tenaga kesehatan dan pengembangan jalur klinis untuk diagnosis dini, terutama keterlibatan saraf perifer sebagai penentu utama disabilitas.

PRESENTASI KASUS

Kasus 1

Seorang perempuan berusia 30 tahun datang ke Poliklinik Kulit dan Kelamin RSUP Dr. Rivai Abdullah dengan keluhan benjolan disertai bercak kemerahan di seluruh tubuh sejak 1 bulan sebelum berobat. Keluhan pertama kali muncul sekitar 3 tahun sebelumnya, berupa benjolan kemerahan pada lengan, yang kemudian bertambah banyak dan meluas ke lengan, tungkai, punggung, wajah, dan telinga. Pasien mengalami rasa baal, nyeri, dan sensasi panas pada lesi tanpa disertai gatal maupun pemendekan jari. Diagnosis kusta ditegakkan sekitar 3 tahun yang lalu, dan pasien memulai pengobatan dengan *multidrug therapy* (MDT) yang dimulai pada bulan yang sama setelah diagnosis. MDT diberikan selama 9 bulan secara teratur tanpa riwayat putus obat, dengan perbaikan klinis yang signifikan. Selama terapi, lesi kulit mulai membaik, nyeri saraf berkurang, dan fungsi sensorik mengalami perbaikan, khususnya pada area yang terlibat. Pasien melaporkan penurunan gejala seperti baal dan nyeri pada lesi, dan

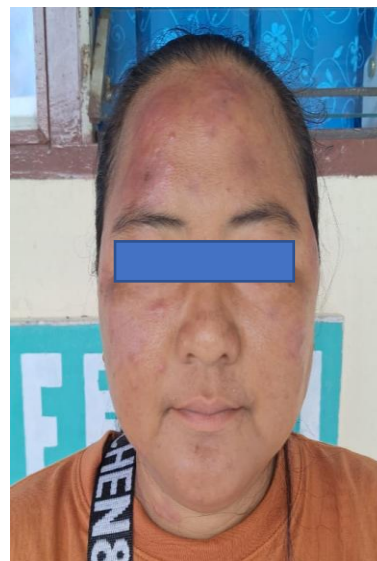ulkus yang sebelumnya ada mulai mengecil. Tidak ada efek samping yang signifikan yang dilaporkan selama terapi, dan pasien menunjukkan kepatuhan yang baik terhadap pengobatan yang diberikan. Setelah terapi selesai, pasien dinyatakan sembuh dan gejala klinis menghilang sepenuhnya. Riwayat kontak erat dengan anggota keluarga yang juga didiagnosis kusta menjadi faktor risiko yang relevan.

Timeline klinis pasien menunjukkan bahwa sekitar 3 tahun sebelum kunjungan saat ini, keluhan awal berupa benjolan kemerahan pada lengan mulai muncul dan kemudian meluas ke kedua lengan, tungkai, punggung, wajah, dan telinga. Pada periode tersebut pasien didiagnosis kusta dan mulai mendapatkan MDT. Selama pengobatan awal, lesi kulit, nyeri saraf, dan gangguan sensorik membaik secara bermakna, tanpa riwayat putus obat maupun efek samping bermakna. Setelah terapi selesai, pasien sempat berada dalam kondisi bebas gejala. Namun, sekitar 1 bulan sebelum kunjungan saat ini, lesi kulit muncul kembali pada kedua lengan dan menyebar ke kedua tungkai, punggung, wajah, dan telinga, disertai baal pada lengan dan tungkai, nyeri terutama pada persendian, sensasi panas pada benjolan, serta demam dan menggigil.

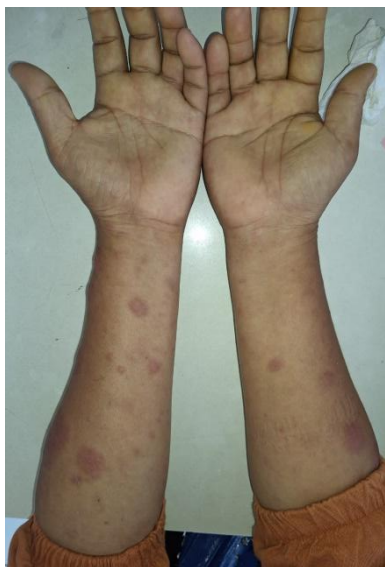Hasil laboratorium menunjukkan *Basil Index* (BI) 3+ dan *Morphological Index* (MI) 25%, yang mengindikasikan kemungkinan kekambuhan atau reaksi lepra. Berdasarkan temuan ini, pasien kembali diberikan terapi MDT, yang dimulai sekitar satu bulan setelah kekambuhan. Pada pemeriksaan fisik, status umum pasien tampak sakit sedang, dengan status gizi baik dan kesadaran *compos mentis*. Pemeriksaan dermatologis menunjukkan patch dan makula hipopigmentasi disertai nodus eritematosa multipel pada wajah, ekstremitas superior dan inferior bilateral.

Pemeriksaan neurologis dilakukan secara sistematis pada saraf tepi yang terlibat. Didapatkan penebalan disertai nyeri tekan

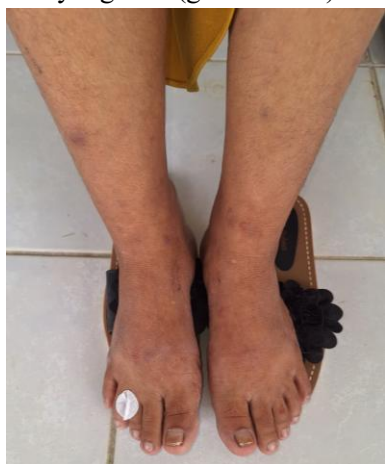pada nervus ulnaris, medianus, dan radialis bilateral. Pemeriksaan sensorik menunjukkan gangguan sensibilitas pada area persarafan terkait, terutama berupa penurunan sensasi raba dan nyeri pada ekstremitas atas dan bawah yang terkena. Penilaian fungsi sensorik dilakukan secara klinis menggunakan *cotton wisp* untuk sensasi sentuhan ringan, *pinprick* untuk sensasi nyeri, dan rangsang suhu dingin-hangat untuk sensasi suhu. Pemeriksaan fungsi motorik menunjukkan kekuatan otot seluruh ekstremitas masih dalam batas normal, tanpa kelemahan otot yang bermakna, *claw hand*, *foot drop*, maupun deformitas lain yang tampak.



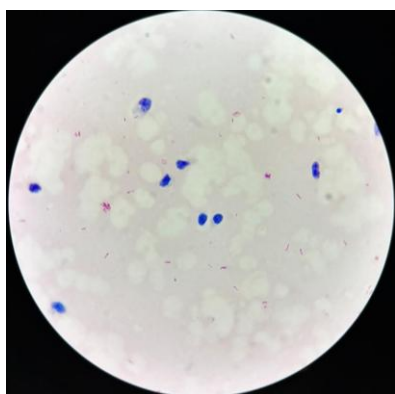
Gambar 1.a. Area Faciei (tampak depan): Tampak makula dan patch hipopigmentasi dengan batas yang kurang tegas pada area wajah, menunjukkan infiltrasi kusta tipe multibasiler. *Informed consent* telah diberikan secara lisan oleh pasien untuk publikasi data medis dan foto klinis yang terkait dengan laporan kasus ini.



Gambar 1.b. Ekstremitas Superior: Lesi hipopigmentasi multipel yang tersebar pada lengan atas dan bawah, menunjukkan distribusi yang luas (generalisata).



1.c. Ekstremitas Inferior: Tampak *patch* hipopigmentasi pada tungkai bawah; pada pemeriksaan fisik ditemukan adanya gangguan sensorik pada area lesi tersebut.



Gambar 1.d. Pemeriksaan Penunjang: Hasil pewarnaan *Ziehl-Neelsen* dari kerokan jaringan kulit (*skin smear*) yang

menunjukkan adanya *Acid-Fast Bacilli* (BTA positif), mengonfirmasi diagnosis Kusta Multibasiler (MB).

Berdasarkan adanya gangguan sensorik tanpa deformitas atau kerusakan tampak pada mata, tangan, maupun kaki, WHO *disability grading* pada pasien ini dinilai sebagai grade 1.

Pemeriksaan *Ziehl-Neelsen* lanjutan menunjukkan BI-2 4/6 dan MI 0%, yang mengonfirmasi temuan bakteri positif dan mendukung diagnosis kusta multibasiler. Pada saat evaluasi, status reaksi lepra dinilai secara klinis. Adanya nodus eritematosa multipel yang nyeri/panas, disertai demam, menggigil, dan artralgia, lebih mengarah pada kemungkinan reaksi lepra tipe 2 (*erythema nodosum leprosum/ENL*). Namun, karena pasien juga menunjukkan munculnya lesi baru setelah sebelumnya dinyatakan selesai berobat, disertai hasil bakteriologis positif dan MI awal 25% yang menunjukkan basil viable, kondisi ini lebih sesuai dengan relaps kusta multibasiler yang disertai kecurigaan reaksi tipe 2, daripada reaksi lepra semata.

Berdasarkan temuan klinis, neurologis, dan bakteriologis, pasien ditegakkan sebagai relaps kusta multibasiler dengan kecurigaan reaksi tipe 2. Atas dasar tersebut, pasien diberikan kembali MDT untuk kusta multibasiler sesuai pedoman yang berlaku. Keputusan untuk memulai kembali MDT didasarkan pada munculnya lesi kulit baru yang multipel dan meluas setelah sebelumnya selesai berobat, adanya keterlibatan saraf tepi berupa penebalan, nyeri tekan, dan gangguan sensorik, serta hasil bakteriologis yang tetap positif. Selain MDT, karena terdapat manifestasi inflamasi sistemik berupa demam, menggigil, artralgia, dan nodus eritematosa yang mengarah ke reaksi tipe 2, pasien diberikan terapi anti-reaksi berupa kortikosteroid sistemik sesuai indikasi klinis, disertai analgetik dan terapi suportif. Pasien juga mendapatkan edukasi

mengenai kepatuhan berobat, tanda-tanda reaksi lepra, dan pentingnya pemantauan fungsi saraf secara berkala.

Pada *follow-up* awal setelah terapi dimulai, keluhan sistemik berupa demam dan menggigil berangsur membaik, nodus eritematosa menjadi berkurang nyerinya, dan tidak ditemukan perburukan fungsi motorik. Gangguan sensorik masih ada namun tidak memberat. Pasien direncanakan menjalani evaluasi berkala untuk memantau respons lesi kulit, fungsi saraf, kemungkinan reaksi lepra berulang, kepatuhan terhadap MDT, serta perkembangan *disability grading* selama pengobatan.

Kasus 2

Seorang laki-laki berusia 36 tahun datang ke Poliklinik Kulit dan Kelamin RSUP Dr. Rivai Abdullah dengan keluhan benjolan disertai bercak kemerahan di seluruh tubuh sejak 3 bulan sebelum kunjungan. Keluhan pertama kali muncul sekitar 1 tahun yang lalu, berupa bercak putih pada punggung kaki, yang tidak disertai rasa gatal atau nyeri, namun disertai rasa kebas dan penurunan sensasi sentuhan pada area lesi. Lesi tersebut kemudian semakin meluas dan disertai demam yang tidak khas. Pasien sempat menjalani pengobatan untuk kusta sekitar 1 tahun yang lalu, tetapi tidak menuntaskannya. Pasien mengalami putus obat selama sekitar 4 bulan, yang menyebabkan perkembangan penyakit lebih lanjut. Sebelum datang ke poliklinik, pasien juga mengalami perubahan pada wajah berupa penebalan kulit dan kerontokan sebagian alis (*madarosis*), namun tidak mengeluhkan rasa nyeri atau gatal.

Timeline klinis pasien menunjukkan bahwa sekitar 1 tahun sebelum kunjungan, keluhan awal berupa bercak putih pada punggung kaki mulai muncul, disertai kebas dan penurunan sensasi sentuhan. Setelah itu, lesi meluas secara bertahap dan pasien sempat mendapatkan pengobatan kusta, namun tidak dituntaskan.

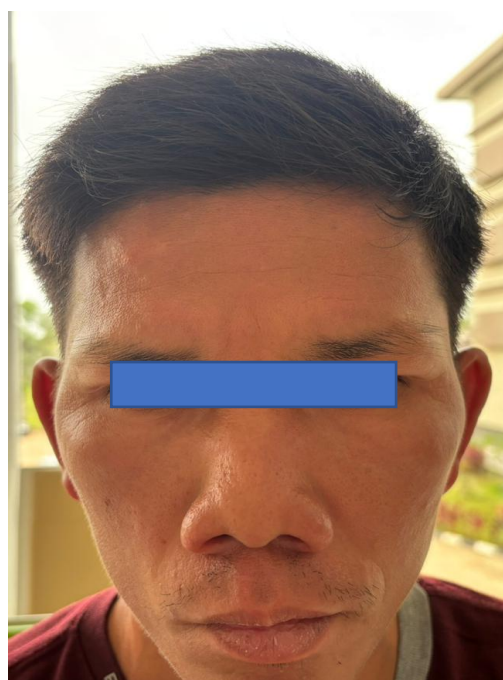Selanjutnya pasien mengalami putus obat selama kurang lebih 4 bulan. Sekitar 3 bulan sebelum kunjungan saat ini, muncul benjolan dan bercak kemerahan multipel di seluruh tubuh. Beberapa minggu sebelum berobat, pasien juga mengeluhkan luka cukup dalam pada kaki kiri, yang tidak disertai rasa nyeri dan mengeluarkan cairan kekuningan.

Sekitar beberapa minggu sebelum berobat, pasien juga mengeluhkan luka cukup dalam pada kaki kiri, yang tidak disertai rasa nyeri dan mengeluarkan cairan kekuningan, dan pasien tidak mengetahui penyebab luka tersebut. Pada pemeriksaan fisik, status umum pasien tampak sakit sedang, dengan status gizi baik dan kesadaran *compos mentis*. Pemeriksaan dermatologis menunjukkan *patch* dan makula hipo-pigmentasi disertai plak eritematosa multipel pada wajah, trunkus posterior, dan ekstremitas inferior kanan, dengan bentuk numular, berbatas tegas, tidak teratur, sirkumskrip, dan diskret. Pada ekstremitas inferior kiri ditemukan ulkus tunggal berukuran 6×2cm, berbatas tegas, tidak teratur, tertutup krusta kekuningan, serta disertai sekret purulen.

Pemeriksaan neurologis dilakukan secara sistematis pada saraf-saraf tepi yang lazim terlibat pada kusta. Pemeriksaan saraf tepi menunjukkan penebalan bilateral pada nervus ulnaris, medianus, radialis, tibialis anterior, peroneus communis, dan tibialis posterior. Nyeri tekan ditemukan pada nervus ulnaris, tibialis anterior, peroneus communis, dan tibialis posterior, sedangkan pada nervus medianus dan radialis tidak ditemukan nyeri tekan. Pemeriksaan sensorik menunjukkan hipoestesi bilateral pada distribusi nervus tibialis anterior dan tibialis posterior, sementara pada nervus facialis, ulnaris, medianus, radialis, dan peroneus communis hasilnya dalam batas normal. Penilaian fungsi sensorik dilakukan menggunakan *cotton wisp* untuk sensasi sentuhan ringan, *pinprick* untuk sensasi nyeri, serta rangsang suhu dingin dan

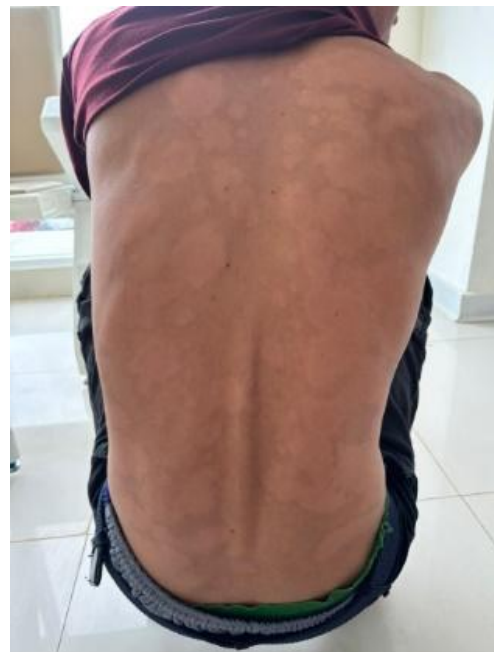hangat untuk menilai sensasi suhu. Pemeriksaan fungsi motorik seluruh nervus menunjukkan hasil dalam batas normal, tanpa kelemahan otot yang bermakna, *claw hand*, maupun *foot drop*. Berdasarkan adanya gangguan sensorik tanpa deformitas atau kerusakan tampak pada mata, tangan, maupun kaki, *disability grading* menurut WHO pada pasien ini dinilai sebagai *grade 1*.

Hasil laboratorium pewarnaan Ziehl-Neelsen menunjukkan BI 4 dan MI 6/600, yang mengonfirmasi diagnosis kusta multibasiler. Pada awal presentasi, beberapa diagnosis banding dipertimbangkan, seperti *Tinea corporis*, *Cutaneous sarcoidosis*, *Tuberkulosis kutis*, *Lupus*, dan *Neuropati perifer non-leprosy*. Namun, adanya gangguan sensorik yang khas pada pasien ini, termasuk penurunan sensasi sentuhan, suhu, dan nyeri yang terlokalisasi pada area lesi, serta penebalan saraf perifer, semakin mengarah pada diagnosis kusta multibasiler.

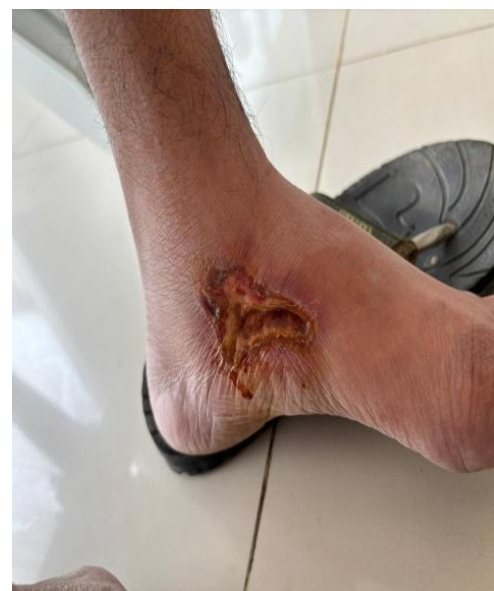

Gambar 2.a. Area Faciei: Ditemukan makula hipopigmentasi multipel yang tersebar pada area wajah (dahi dan pipi) dengan batas yang tidak tegas, yang merupakan karakteristik lesi kusta tipe

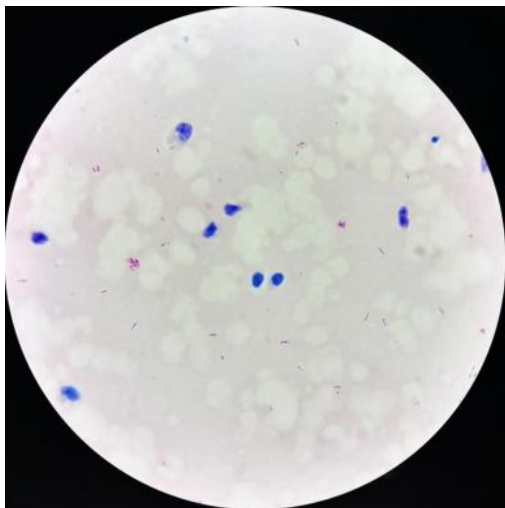
MB.



2.b. Ekstremitas Superior: Tampak *patch* hipopigmentasi pada regio *antebrachii* (lengan bawah) dengan permukaan yang tampak kering, menunjukkan adanya gangguan fungsi kelenjar otonom pada saraf kulit.



2.c. Ekstremitas Inferior: Lesi hipopigmentasi pada area tungkai bawah; pemeriksaan fisik pada area ini menunjukkan adanya anestesia (mati rasa) terhadap rangsang suhu dan sentuh.



2.d. Hasil Pewarnaan Ziehl-Neelsen:

Gambaran mikroskopis dari sediaan kerokan jaringan kulit (*slashed skin smear*) yang menunjukkan keberadaan bakteri *Mycobacterium leprae* (BTA positif) dengan indeks bakteri yang signifikan.

Diagnosis ini juga didasarkan pada karakteristik kusta MB, di mana respons imun seluler terhadap *M. leprae* cenderung lebih rendah, yang terlihat pada jumlah lesi yang banyak dan keterlibatan saraf tepi yang luas, bukan bentuk lain pada spektrum *Ridley-Jopling*. Histopatologi kulit tidak dilakukan pada kasus ini karena keterbatasan fasilitas dan sumber daya manusia.

Pada saat evaluasi ini, tidak ditemukan gambaran klinis yang kuat untuk reaksi lepra tipe 1 maupun tipe 2. Pasien tidak menunjukkan perburukan akut lesi lama disertai inflamasi hebat, neuritis akut progresif dengan penurunan fungsi motorik, maupun nodus eritematosa nyeri yang khas untuk ENL. Oleh karena itu, status pasien lebih sesuai dengan kusta multibasiler aktif disertai neuropati perifer dan ulkus neuropatik, daripada suatu episode reaksi lepra akut.

Berdasarkan temuan klinis, neurologis, dan bakteriologis, pasien ditegakkan sebagai kusta multibasiler aktif pada pasien dengan riwayat terapi tidak tuntas dan putus obat, disertai neuropati perifer serta ulkus

neuropatik pada kaki kiri. Atas dasar tersebut, pasien diberikan kembali MDT untuk kusta multibasiler sesuai pedoman yang berlaku. Keputusan untuk memulai kembali MDT didasarkan pada jumlah lesi yang multipel dan luas, hasil pewarnaan Ziehl-Neelsen yang menunjukkan BI 4+, keterlibatan multipel saraf tepi, serta riwayat pengobatan sebelumnya yang tidak tuntas. Selain MDT, dilakukan pula penatalaksanaan ulkus berupa perawatan luka, pembersihan luka, balutan yang sesuai, serta terapi suportif sesuai kondisi klinis. Pasien juga diberikan edukasi mengenai pentingnya kepatuhan berobat, perawatan kaki anestetik, pencegahan trauma berulang, dan kewaspadaan terhadap tanda-tanda perburukan fungsi saraf maupun reaksi lepra.

Pada *follow-up* awal setelah terapi dimulai, lesi kulit tampak stabil tanpa penambahan lesi baru, sekret pada ulkus berkurang, dan tidak ditemukan perburukan defisit neurologis. Fungsi motorik tetap dalam batas normal, sedangkan gangguan sensorik pada ekstremitas bawah masih menetap. Pasien direncanakan menjalani evaluasi berkala untuk memantau respons terapi MDT, perbaikan ulkus, fungsi saraf, kemungkinan timbulnya reaksi lepra, serta perkembangan *disability grading* selama masa pengobatan.

HASIL DAN PEMBAHASAN

Kasus pertama memberikan pelajaran penting mengenai kompleksitas evaluasi pasien kusta multibasiler yang datang kembali dengan lesi baru setelah sebelumnya dinyatakan selesai berobat. Munculnya kembali lesi kulit multipel yang disertai gejala sistemik seperti demam, menggigil, artralgia, serta nodus eritematosa menimbulkan tantangan diagnostik untuk membedakan antara relaps dan reaksi lepra, khususnya reaksi tipe 2. Pada kasus ini, hasil bakteriologis yang tetap positif, termasuk BI yang masih meningkat dan MI awal yang menunjukkan basil viabel, lebih mendukung adanya

proses penyakit aktif dibandingkan reaksi imunologis semata. Dengan demikian, kasus ini menekankan bahwa pada pasien pasca-terapi, penilaian klinis tidak cukup hanya didasarkan pada riwayat “sudah selesai MDT”, tetapi harus dikombinasikan dengan evaluasi neurologis, status reaksi, dan pemeriksaan bakteriologis untuk menentukan apakah pasien mengalami relaps, reaksi lepra, atau keduanya secara bersamaan⁽¹⁷⁾.

Sebaliknya, kasus kedua menyoroti konsekuensi klinis dari keterlambatan diagnosis dan ketidaktuntasan terapi pada kusta multibasiler. Adanya ulkus neuropatik pada kaki kiri yang tidak disertai nyeri menunjukkan hilangnya sensasi protektif akibat neuropati perifer, sehingga pasien tidak menyadari trauma berulang yang kemudian berkembang menjadi luka kronis dengan infeksi sekunder. Selain itu, gambaran madarosis, penebalan kulit wajah, lesi multipel, dan keterlibatan saraf tepi yang luas menggambarkan spektrum penyakit yang lebih kronis dan lanjut. Kasus ini menunjukkan bahwa morbiditas pada kusta tidak hanya berasal dari infeksi oleh *M. leprae* itu sendiri, tetapi juga dari kerusakan saraf perifer yang menimbulkan disabilitas, ulkus, dan risiko kecacatan jangka panjang bila tidak dikenali dan ditangani secara dini⁽¹⁸⁾.

Kedua kasus sama-sama menunjukkan karakteristik utama kusta multibasiler, yaitu lesi kulit multipel, keterlibatan saraf perifer, dan hasil bakteriologis positif yang mencerminkan beban bakteri tinggi. Temuan ini konsisten dengan rendahnya *cell-mediated immunity* (CMI) pejamu terhadap *M. leprae*, yang memungkinkan proliferasi basil berlangsung lebih luas. Meskipun demikian, kedua kasus memperlihatkan fenotipe klinis dan masalah klinis yang berbeda. Kasus pertama lebih menonjolkan tantangan membedakan relaps dengan reaksi lepra pada pasien yang sebelumnya telah menyelesaikan pengobatan, sedangkan

kasus kedua lebih menggambarkan konsekuensi keterlambatan diagnosis dan putus obat berupa neuropati perifer berat dan ulkus neuropatik. Dengan kata lain, kasus pertama menekankan problem evaluasi penyakit aktif pasca-terapi, sementara kasus kedua menegaskan dampak progresi penyakit yang tidak terkontrol^(19, 20).

Namun, terdapat perbedaan lain dari manifestasi dominan masing-masing kasus. Pada kasus pertama, nodus eritematosa, gejala sistemik, dan nyeri saraf lebih mengarah pada aktivitas inflamasi akut, sehingga evaluasi status reaksi lepra menjadi sangat penting. Sebaliknya, pada kasus kedua, madarosis, infiltrasi kulit, dan ulkus anestetik lebih mencerminkan perjalanan penyakit yang kronis dengan komplikasi neuropatik. Perbandingan ini menunjukkan bahwa meskipun keduanya berada dalam spektrum multibasiler, ekspresi klinis kusta dapat sangat bervariasi tergantung pada durasi penyakit, status terapi sebelumnya, derajat kerusakan saraf, dan respons imun pejamu^(21, 22).

Hasil pemeriksaan bakteriologis pada kedua kasus memberikan validasi objektif terhadap diagnosis kusta multibasiler dan membantu menilai aktivitas penyakit. BI positif pada kedua pasien menegaskan tingginya beban bakteri, sedangkan MI memberikan tambahan informasi mengenai viabilitas basil. Pada kasus pertama, MI awal yang masih tinggi memperkuat dugaan adanya relaps atau penyakit aktif yang belum sepenuhnya tereradikasi. Pada kasus kedua, basil yang masih terdeteksi mendukung perlunya MDT yang adekuat untuk mengendalikan replikasi bakteri dan mencegah progresivitas penyakit lebih lanjut. Dengan demikian, BI dan MI tidak hanya bermanfaat untuk konfirmasi diagnosis, tetapi juga untuk membantu interpretasi konteks klinis dan perencanaan tata laksana^(23, 24).

Dari kedua kasus ini, terdapat beberapa implikasi penting untuk praktik klinis. Pertama, evaluasi kusta harus selalu mencakup penilaian saraf perifer secara sistematis, karena keterlibatan saraf dapat mendahului atau bahkan lebih menentukan prognosis dibandingkan lesi kulit semata. Kedua, pada pasien yang datang kembali setelah terapi, klinisi perlu membedakan secara cermat antara relaps, reinfeksi, dan reaksi lepra, karena masing-masing memiliki implikasi terapeutik yang berbeda (25, 26). Ketiga, gangguan sensorik pada tangan atau kaki harus dipandang sebagai tanda peringatan dini terhadap risiko disabilitas dan ulkus neuropatik, sehingga pencegahan trauma berulang, edukasi perawatan ekstremitas anestetik, dan *follow-up* berkala menjadi bagian integral dari tata laksana. Keempat, pemeriksaan bakteriologis tetap memiliki nilai penting, terutama pada fasilitas dengan keterbatasan pemeriksaan lanjutan, untuk mendukung diagnosis dan menilai aktivitas penyakit (27, 28).

Kasus pertama juga menunjukkan bahwa status “selesai pengobatan” secara operasional tidak selalu menyingkirkan kemungkinan penyakit aktif di kemudian hari, terutama bila terdapat faktor risiko epidemiologis seperti riwayat kontak erat. Oleh karena itu, pemantauan klinis jangka panjang dan edukasi pasien mengenai tanda kekambuhan atau reaksi lepra tetap diperlukan. Sementara itu, kasus kedua mengingatkan bahwa keterlambatan diagnosis dan putus obat dapat berujung pada komplikasi neuropatik yang sebetulnya dapat dicegah melalui deteksi dini, kepatuhan terapi, dan evaluasi fungsi saraf yang berulang (22, 29).

Namun, laporan kasus ini memiliki keterbatasan yang perlu dicatat. Salah satunya adalah keterbatasan dalam pemeriksaan semisal histopatologi, atau PCR untuk membedakan galur bakteri pada kasus yang diduga relaps, yang sebenarnya dapat memberikan bukti definitif mengenai mekanisme reinfeksi

(22). Terlebih lagi, keterbatasan sumber daya di beberapa fasilitas kesehatan mungkin membatasi pemeriksaan lanjutan yang dapat memperdalam pemahaman kita tentang respons imun pejamu terhadap *M. Leprae* (24, 30).

KESIMPULAN DAN SARAN

Kusta multibasiler tetap menjadi masalah kesehatan penting, terutama karena potensi kerusakan saraf progresif dan kecacatan jika tidak terdeteksi sejak dini. Dalam laporan ini, kami menemukan dua pembelajaran khas: pada Kasus 1 telah menyelesaikan MDT dan dinyatakan sembuh, kemunculan kembali lesi menunjukkan pentingnya membedakan antara relaps, reinfeksi, atau reaksi lepra. Pada Kasus 2, deteksi dini neuropati perifer sangat krusial, karena hilangnya sensasi protektif dapat menyebabkan ulkus kronis dan infeksi sekunder. *Specific clinical lesson* berupa evaluasi neurologis yang teliti dan monitoring berkelanjutan pasca MDT sangat penting dalam mencegah komplikasi saraf dan deteksi dini relaps, untuk mencegah kecacatan permanen dan meningkatkan kualitas hidup pasien.

DAFTAR PUSTAKA

1. Agudelo Higuera NI, Avanzi C, Henao-Martínez AF, Honap TP, Bendera N, Franco-Paredes C, et al. Leprosy. The Lancet [Internet]. 2026; 407(10530):805–19. Available from: <https://www.scopus.com/inward/record.uri?eid=2-s2.0-105030585264&doi=10.1016%2FS0140-6736%2825%2901963-4&partnerID=40&md5=00b819020d88274e3575be7bdb80922>.
2. Hill B. Child Cases Persist: The New WHO Data on Global Leprosy, 2024 . https://www.lepra.org.uk/news/article/child-cases-persist-the-new-who-data-on-global-leprosy-2024/?gad_source=1&gad_campaignid=23016029680&gclid=Cj0KCQjw9-PNBhDfARIsABHN6-

- 3i_SSF_DwGkl1tU3lRC75_SBig48NO
3KQqL7wliT2NL7crb0BHf44aAoH3
EALw_wcB. 2025.
3. Kinanti H, Alinda MD. The impact of leprosy-related stigma and coping mechanisms of people affected: A qualitative study from a suburban area in Northern district of Gresik, Indonesia. *Lepr Rev* [Internet]. 2024; 95(2). Available from: <https://www.scopus.com/inward/record.uri?eid=2-s2.0-85197467081&doi=10.47276%2F1r.95.2.2023051&partnerID=40&md5=6fe6da3f53153b90231248c00ed49934>.
 4. Kepala Biro Komunikasi dan Informasi Publik. Kemenkes RI dan Sasakawa Health Foundation Perkuat Komitmen Eliminasi Kusta. <https://kemkes.go.id/id/kemenkes-ri-dan-sasakawa-health-foundation-perkuat-komitmen-eliminasi-kusta>. 2025.
 5. Taal AT, Blok DJ, Handito A, Wibowo S, Wardana A, Pontororing G, et al. Determining target populations for leprosy prophylactic interventions: a hotspot analysis in Indonesia. *BMC Infect Dis* [Internet]. 2022; 22(1). Available from: <https://www.scopus.com/inward/record.uri?eid=2-s2.0-85124442417&doi=10.1186%2Fs12879-022-07103-0&partnerID=40&md5=0eaec98e1ee5ba978bd4d62559b0911b>.
 6. Samosir PM, Axelia PG, Alkaff FF, Salamah S, Alinda MD. Prevalence and risk factors for disability in leprosy patients in Indonesia during the post-elimination era. *Dermatol Reports*. 2023; 15(4):9777.
 7. Khariri K, Sunarno S, Panjaitan NSD, Yuliandari P, Handayani S, Dewi RM, et al. Determinants of subclinical leprosy among household contacts in Indonesia: serological and socio-demographic factors. *PeerJ* [Internet]. 2026; 14. Available from: <https://www.scopus.com/inward/record.uri?eid=2-s2.0-105028211137&doi=10.7717%2Fpeerj.20631&partnerID=40&md5=edf41f8a671f3fb67288484a6f19c71d>.
 8. Cruz WD, Fernau E, Venketaraman V. Pathogenesis of Cutaneous Mycobacterial Infections—*M. marinum* and *M. leprae*. *Int J Mol Sci* [Internet]. 2025; 26(18). Available from: <https://www.scopus.com/inward/record.uri?eid=2-s2.0-105017121631&doi=10.3390%2Fijms26188897&partnerID=40&md5=7115ec0836bb45de178cc2a34ba5c028>.
 9. Serrano-Coll H, Restrepo-Rivera L, Cuadros-Urrego Y, Cardona-Castro N. Decoding leprosy: immune response, clinical manifestations and emerging diagnostic approaches. *Trans R Soc Trop Med Hyg* [Internet]. 2025; 119(9):988–98. Available from: <https://www.scopus.com/inward/record.uri?eid=2-s2.0-105014771956&doi=10.1093%2Ftrstmh%2Ftraf058&partnerID=40&md5=34b52266a3e1fae5356386e049a11f1>.
 10. Chen X, Di L, Qian M, Shen D, Feng X, Zhang X. Neurological features of Hansen disease: a retrospective, multicenter cohort study. *Sci Rep*. 2024; 14(1):10374.
 11. Barghavi V, Bhati S, Burgee S, Agarwal N, Sadhu S. Neuromuscular Manifestations of Leprosy and Update on Treatment. *Curr Treat Options Neurol* [Internet]. 2025; 27(1). Available from: <https://www.scopus.com/inward/record.uri?eid=2-s2.0-105002708374&doi=10.1007%2Fs11940-025-00839->

- 5&partnerID=40&md5=b11b6f3ce7c35c262ccf70d765361bd3.
12. Hamid HGM, Dawod OY, Elhussein AB, Ali MSB, Fadlseed OE, Alfadol SM, et al. Exploring Immune Mechanisms in Leprosy: The Role of Serum Interleukin-17 and Tumor Necrosis Factor-alpha in the Immunopathogenesis of the Disease in Sudanese Patients. *Int J Mycobacteriol* [Internet]. 2025; 14(4):375–81. Available from: https://www.scopus.com/inward/record.uri?eid=2-s2.0-105025170966&doi=10.4103%2Fijmy.ijmy_197_25&partnerID=40&md5=3f7c0ddc549e77321d439e6c03beab35.
 13. Rusmawardiana R, Nursyarifah N, Argentina F, Pamudji R. Dermoscopy and clinicopathology features in diagnosing paucibacillary leprosy: Case series. *Int J Mycobacteriol* [Internet]. 2022; 11(3):332–6. Available from: https://www.scopus.com/inward/record.uri?eid=2-s2.0-85138624949&doi=10.4103%2Fijmy.ijmy_113_22&partnerID=40&md5=c7ae95dc304edd0f8a50d3c3ceb0f23e.
 14. Chen X. Preliminary evaluation of a neurological clinical pathway for the early detection of leprosy in low-endemic settings: A single-center exploratory study. *Sci Rep*. 2025; 15(1):17354.
 15. Lam GY, Jesus SDC, Walker SL. Adverse effects of clofazimine in the management of leprosy. A systematic review. *Lepr Rev* [Internet]. 2024; 95(4). Available from: <https://www.scopus.com/inward/record.uri?eid=2-s2.0-85210419885&doi=10.47276%2Flepr.95.4.2024062&partnerID=40&md5=eca9e62879f0cbd6083097643d116a49>.
 16. Turankar RP, Lavania M, Singh ITU, Singh V, Ahuja M, Pathak VK, et al. Paucibacillary leprosy: Reappraisal using ziehl-neelsen staining of slit skin smears and 16S rRNA real time polymerase chain reaction of nasal swabs. *Lepr Rev* [Internet]. 2018; 89(3):272–9. Available from: <https://www.scopus.com/inward/record.uri?eid=2-s2.0-85059265068&partnerID=40&md5=cc7cb0c36815cd8cf4efcff84e38e525>.
 17. Quilter EE V, Butlin CR, Singh S, Alam K, Lockwood DNJ. Patients with skin smear positive leprosy in bangladesh are the main risk factor for leprosy development: 21-year follow-up in the household contact study (Cocoa). *PLoS Negl Trop Dis* [Internet]. 2020; 14(10):1–13. Available from: <https://www.scopus.com/inward/record.uri?eid=2-s2.0-85094935454&doi=10.1371%2Fjournal.pntd.0008687&partnerID=40&md5=437102873ccf7564a66698f9998f49c7>.
 18. Govindasamy K, Darlong J, Watson SI, Gill P. Prevalence of plantar ulcer and its risk factors in leprosy: a systematic review and meta-analysis. *J Foot Ankle Res* [Internet]. 2023; 16(1). Available from: <https://www.scopus.com/inward/record.uri?eid=2-s2.0-85176345316&doi=10.1186%2Fs13047-023-00674-4&partnerID=40&md5=946ff1a94a6ce156b33b49b5f5c0c3ec>.
 19. Kansal NK, Joshi PP, Dhanta A, Hazarika N, Divyalakshmi C. A Masquerading Solitary Skin Lesion: Unusual Presentation of Multibacillary Leprosy with Dermoscopic Assistance in Diagnosis. *Indian Dermatol Online J* [Internet]. 2020; 11(4):632–4. Available from:

- https://www.scopus.com/inward/record.uri?eid=2-s2.0-85145871758&doi=10.4103%2Fidoj.IDOJ_495_19&partnerID=40&md5=bbee76c11f4f0eca98be155d68129ea6.
20. Anand P, Kharal GA, Reda H, Venna N. Peripheral Neuropathies in Infectious Diseases. *Semin Neurol* [Internet]. 2019; 39(5):640–50. Available from: <https://www.scopus.com/inward/record.uri?eid=2-s2.0-85073757000&doi=10.1055%2F0039-1688995&partnerID=40&md5=da37412271db6dc90b3866547008cfca>.
 21. Lugão HB, Savarese LG, Silva SRML, Nogueira-Barbosa MH, Foss NT, Frade MAC. Methylprednisolone pulse therapy for leprosy neuritis: A retrospective study with sensory testing and peripheral nerve ultrasonography correlation. *Indian J Dermatol Venereol Leprol* [Internet]. 2022; 88(1):114–6. Available from: https://www.scopus.com/inward/record.uri?eid=2-s2.0-85123074274&doi=10.25259%2FIJDVL_1280_20&partnerID=40&md5=815231f473659576942ad30d5e55c39c.
 22. Fahrannisa FZ, Noor NN, Syafar M, Zulkifli A. Analysis of demographic, socio-economic and biological factors with the incidence of leprosy in bombana regency southeast sulawesi province. *Indian Journal of Forensic Medicine and Toxicology* [Internet]. 2020; 14(4):2901–7. Available from: <https://www.scopus.com/inward/record.uri?eid=2-s2.0-85099451000&doi=10.37506%2Fijfamt.v14i4.12031&partnerID=40&md5=70573df9de12c983e9f979b8fa1923ec>.
 23. Alvarenga Niitsuma EN, Bueno IC, Fernandes GDR, Abreu MNS, Lana FCF. Anti-PGL-I seropositivity and development of leprosy in contacts: a comprehensive analysis of sociodemographic determinants, genetic susceptibility, and exposure characteristics to *Mycobacterium leprae*. *Mem Inst Oswaldo Cruz* [Internet]. 2025; 120. Available from: <https://www.scopus.com/inward/record.uri?eid=2-s2.0-85216842620&doi=10.1590%2F0074-02760240061&partnerID=40&md5=850ff4d479ddb6938de3d9487b62c5a2>.
 24. Gupta V, Dev T, Das CJ, Khanna N. Nerve abscess in pure neural leprosy mistaken for peripheral nerve sheath tumour with disastrous consequence: What can we learn? *BMJ Case Rep* [Internet]. 2017; 2017. Available from: <https://www.scopus.com/inward/record.uri?eid=2-s2.0-85037734333&doi=10.1136%2Fbcr-2017-221023&partnerID=40&md5=3f1a33d71fdc75030b6e61ddfa95835a>.
 25. Thapa M, Sendhil Kumaran M, Narang T, Saikia UN, Sawatkar GU, Dogra S. A prospective study to validate various clinical criteria used in classification of leprosy: a study from a tertiary care center in India. *Int J Dermatol* [Internet]. 2018; 57(9):1107–13. Available from: <https://www.scopus.com/inward/record.uri?eid=2-s2.0-85047666456&doi=10.1111%2Fijid.14041&partnerID=40&md5=7c2b129e95689eec3c9d5f170aee662b>.
 26. Sirumban P, Kumar A, Durai V, Neelan PN. Diagnostic value of cardinal signs/symptoms in paucibacillary leprosy. *Indian J Lepr* [Internet]. 1988; 60(2):207–14. Available from:

- <https://www.scopus.com/inward/record.uri?eid=2-s2.0-0023715021&partnerID=40&md5=084d7551c9239f64221d6d74502eb747>.
27. Krismawati H, Oktavian A, Maladan Y, Wahyuni T. Risk factor for Mycobacterium leprae detection in household contacts with leprosy patients: A study in Papua, East Indonesia. *Medical Journal of Indonesia* [Internet]. 2020; 29(1):64–70. Available from: <https://www.scopus.com/inward/record.uri?eid=2-s2.0-85084171117&doi=10.13181%2Fmji.oa.192962&partnerID=40&md5=e56386fdc49fecbb14d7cfb5db1ec6af>.
28. Bhatnagar A, Chhabra N, Patel S. Type 1 and Type 2 lepra reactions in leprosy: association with clinical spectrum, co-infections, and anti-PGL-1 antibody levels. *Lepr Rev* [Internet]. 2025; 96(4). Available from: <https://www.scopus.com/inward/record.uri?eid=2-s2.0-105022073369&doi=10.47276%2Fr.96.4.2025052&partnerID=40&md5=adf4764cc233a9358ee7fa19eda8cb1b>.
29. Geda Bamedo K, Balcha Tolossa F. Determinants of leprosy among patients visiting Sheshamane comprehensive specialized hospital, West Arsi zone, oromia region, ethiopia: a case-control study. *Sci Rep* [Internet]. 2025; 15(1). Available from: <https://www.scopus.com/inward/record.uri?eid=2-s2.0-105020641113&doi=10.1038%2Fs41598-025-15768-1&partnerID=40&md5=7d2c74aef69c5eb4774eaea73d407549>.
30. Pinheiro LCS, Borges JC, Campos VR, Dantas LC. An Overview of Treatment Guidelines and Methods of Synthesis of Drugs Used in Leprosy Chemotherapy. *Mini-Reviews in Medicinal Chemistry* [Internet]. 2023; 23(4):497–512. Available from: <https://www.scopus.com/inward/record.uri?eid=2-s2.0-85150311823&doi=10.2174%2F1389557522666220415233627&partnerID=40&md5=86bd9a9de82f745db66131e3242065d6>.